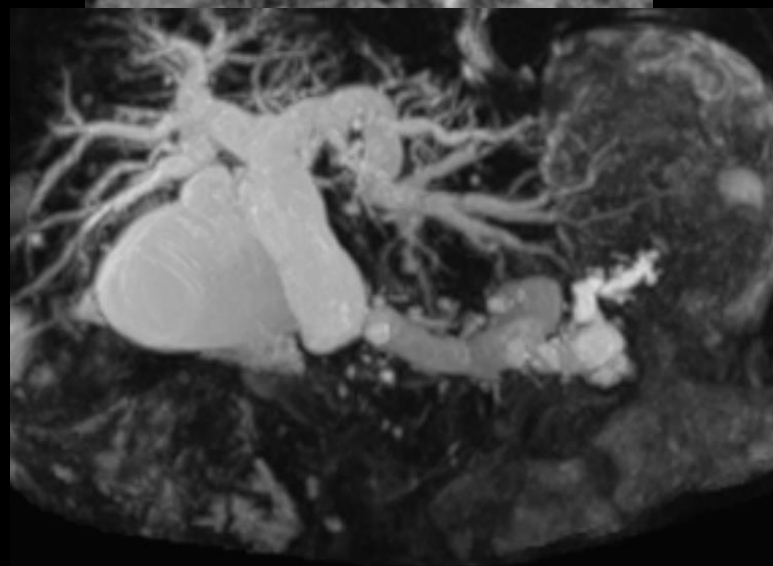
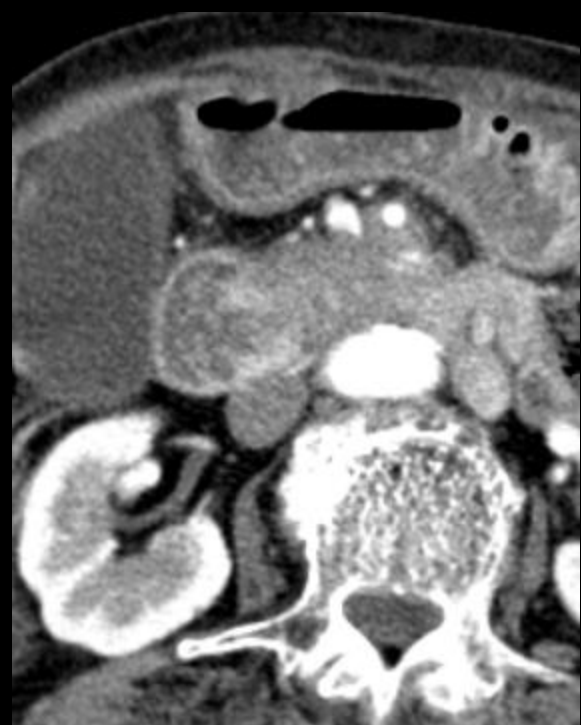
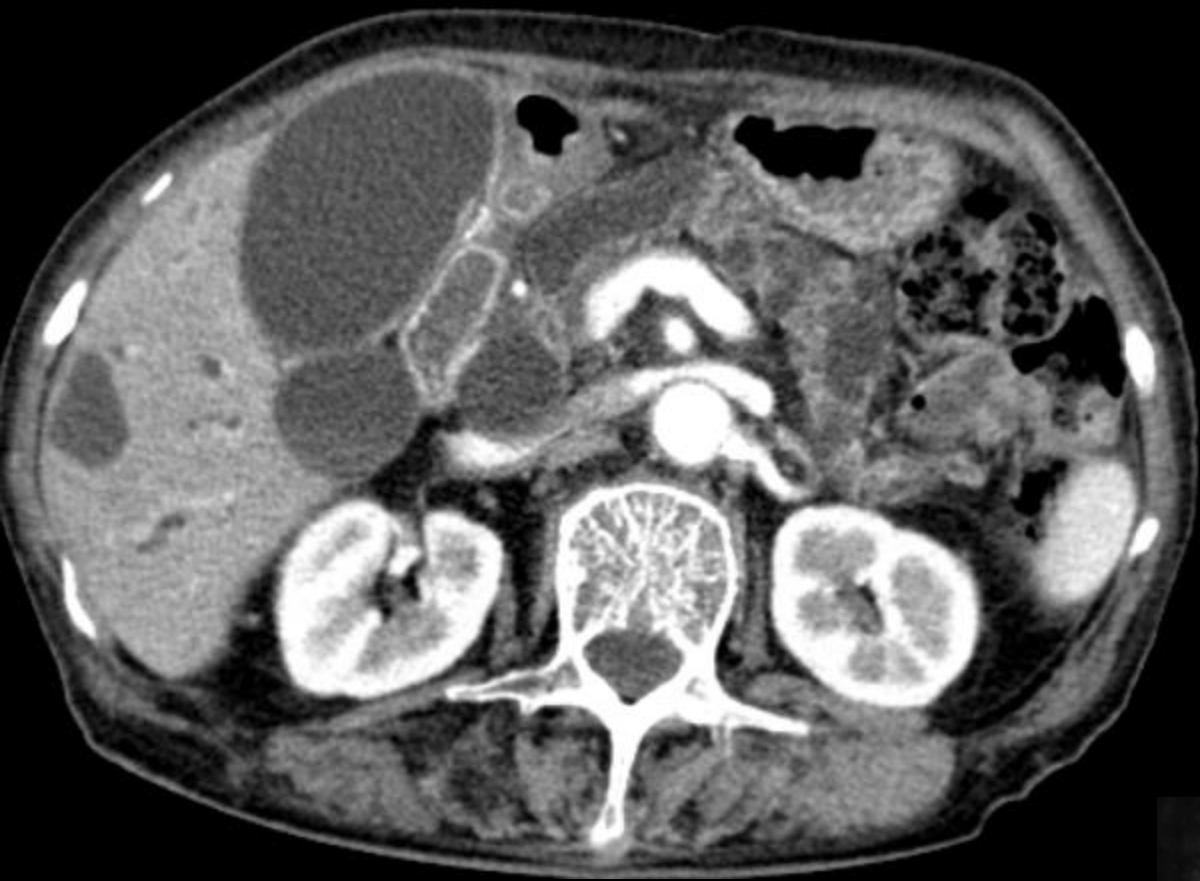
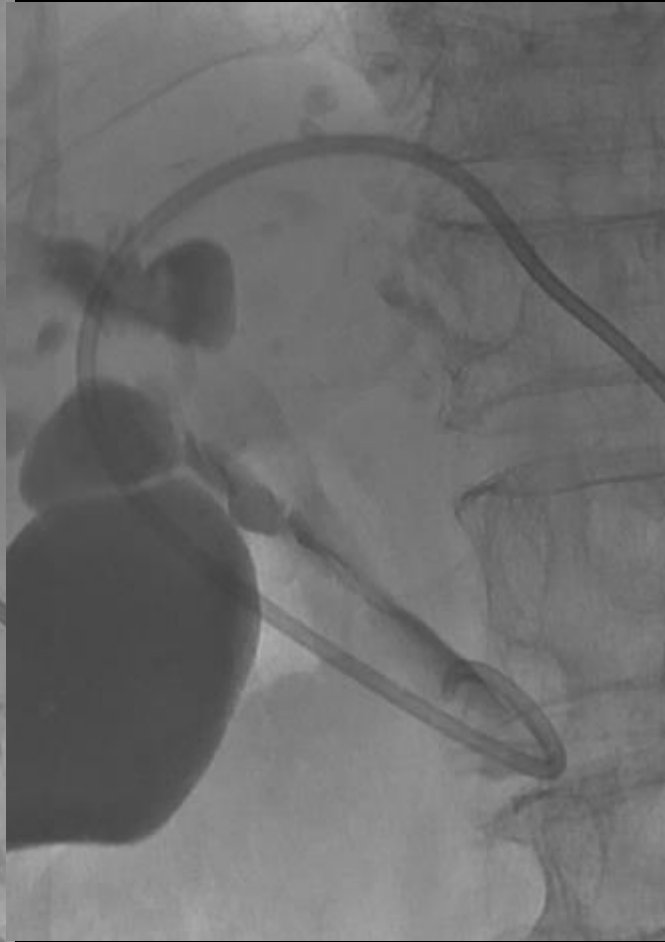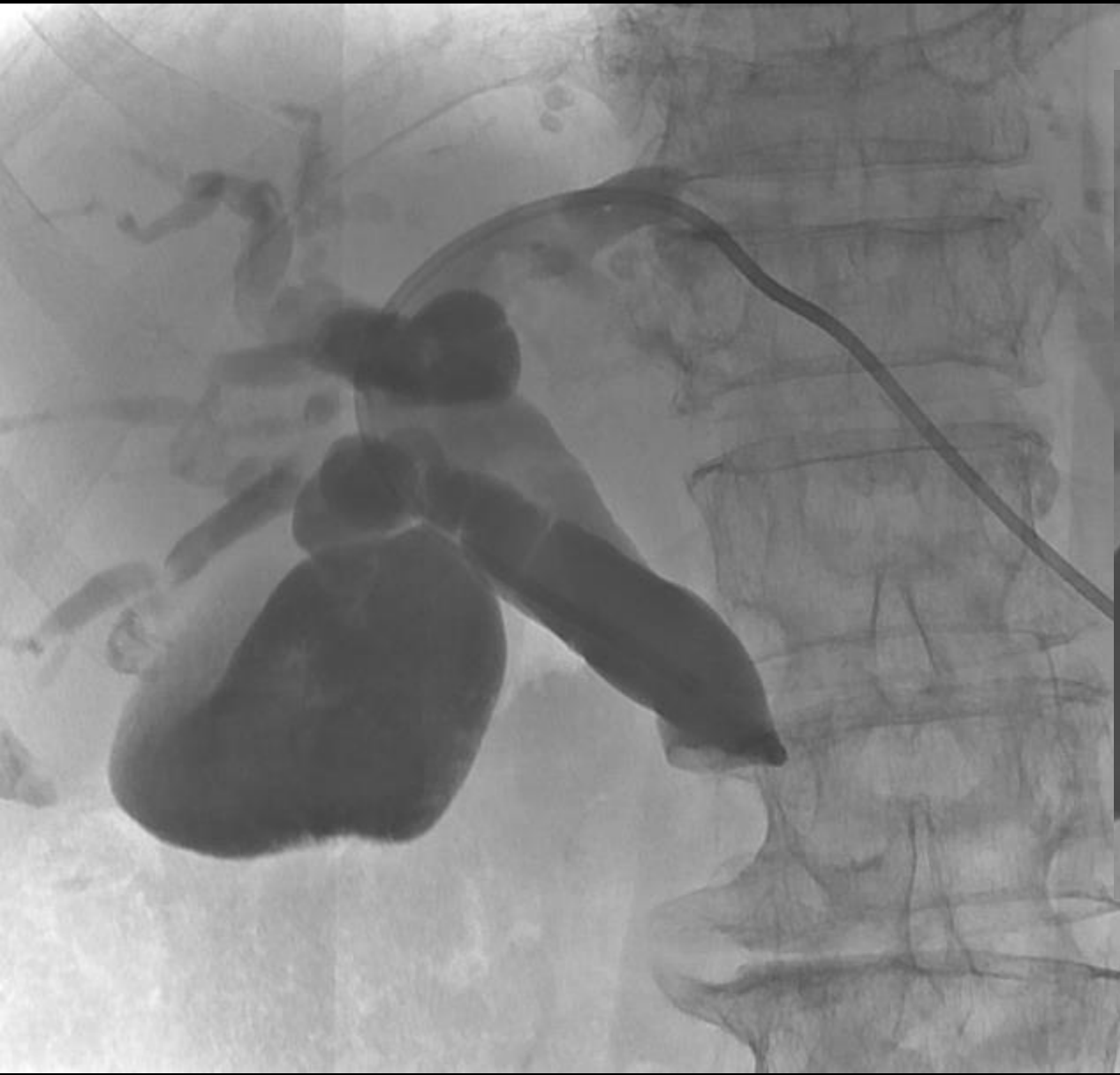第30回那須IVR研究会

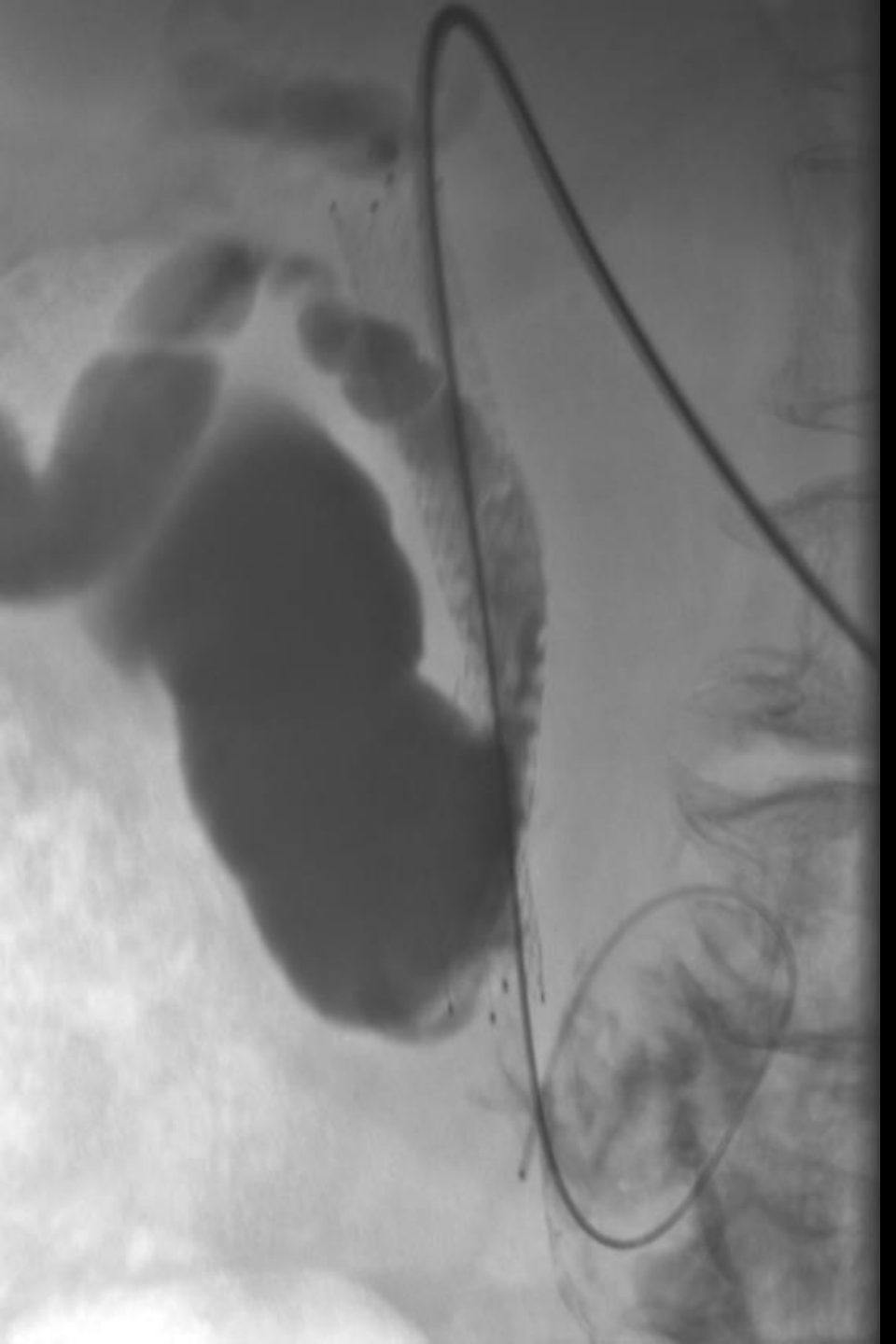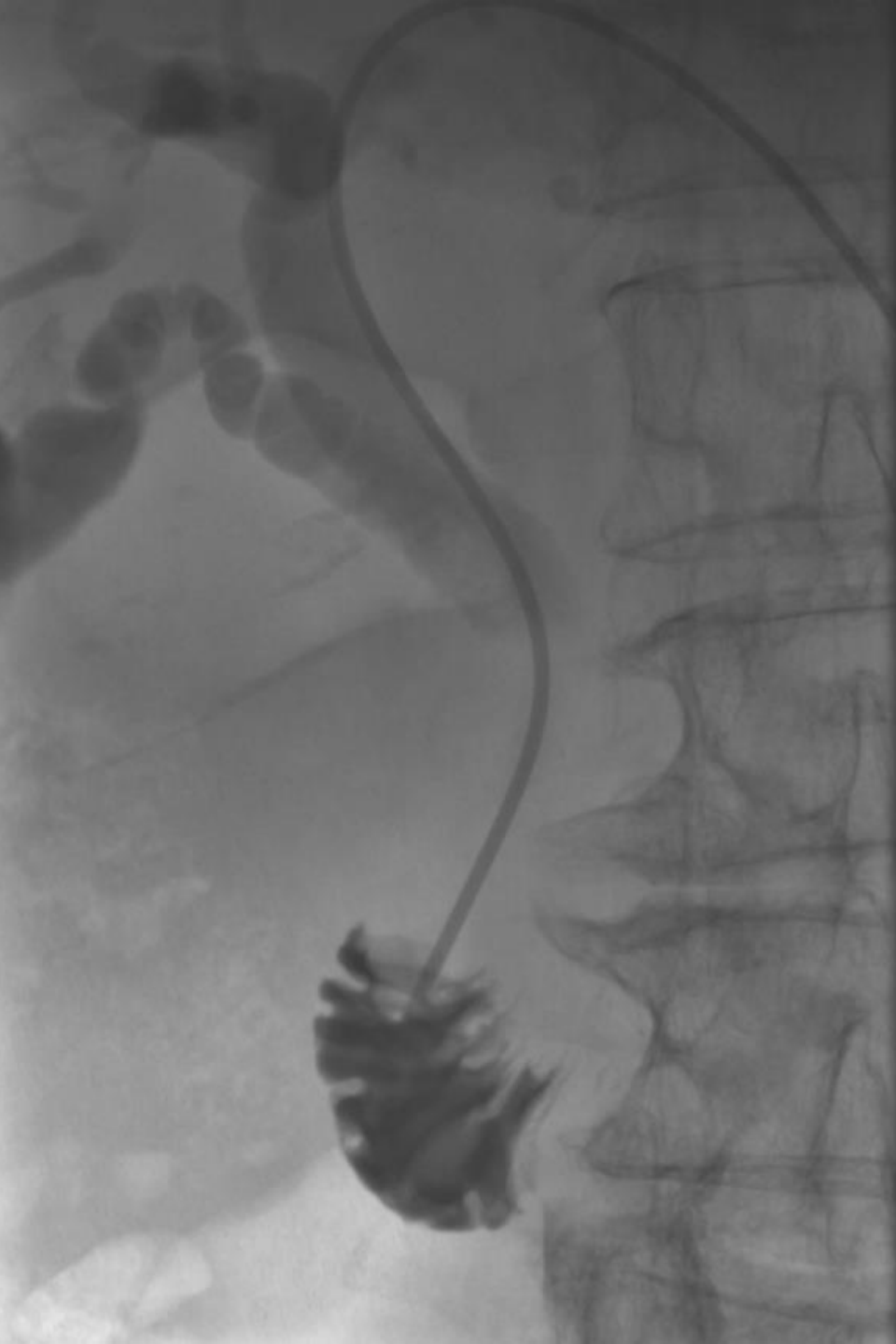胆道ステント挿入後  
十二指腸狭窄

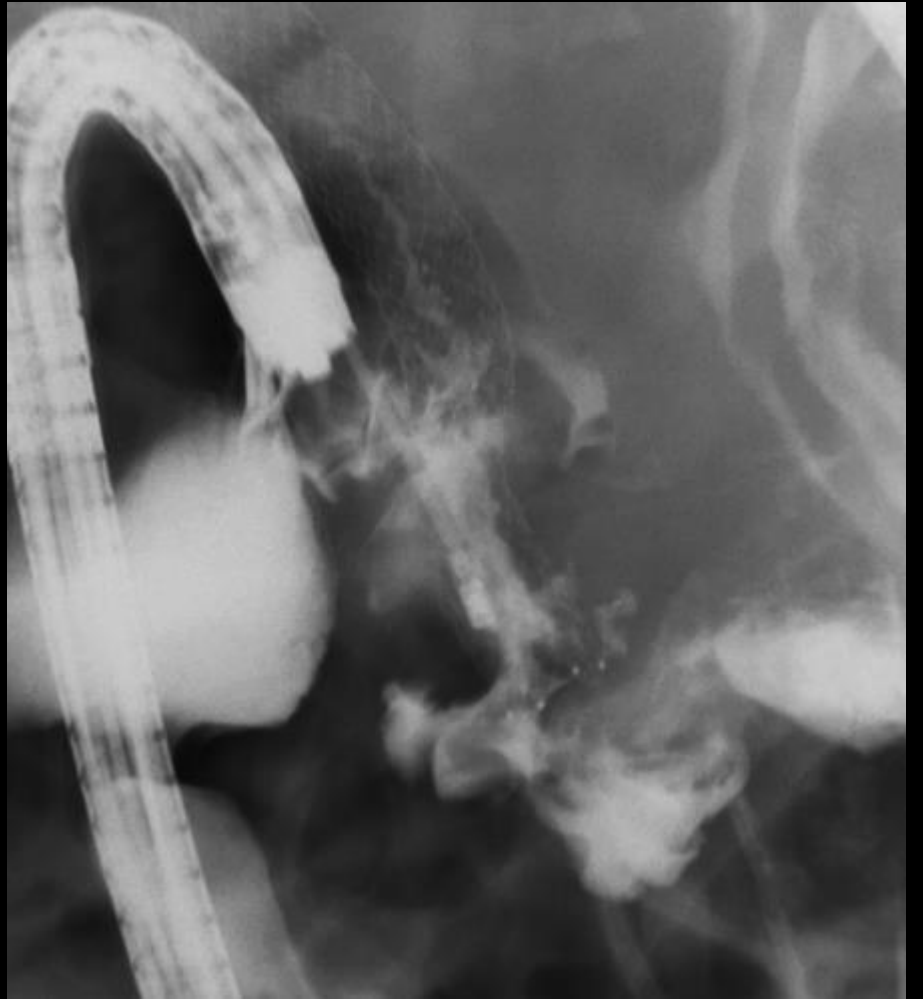
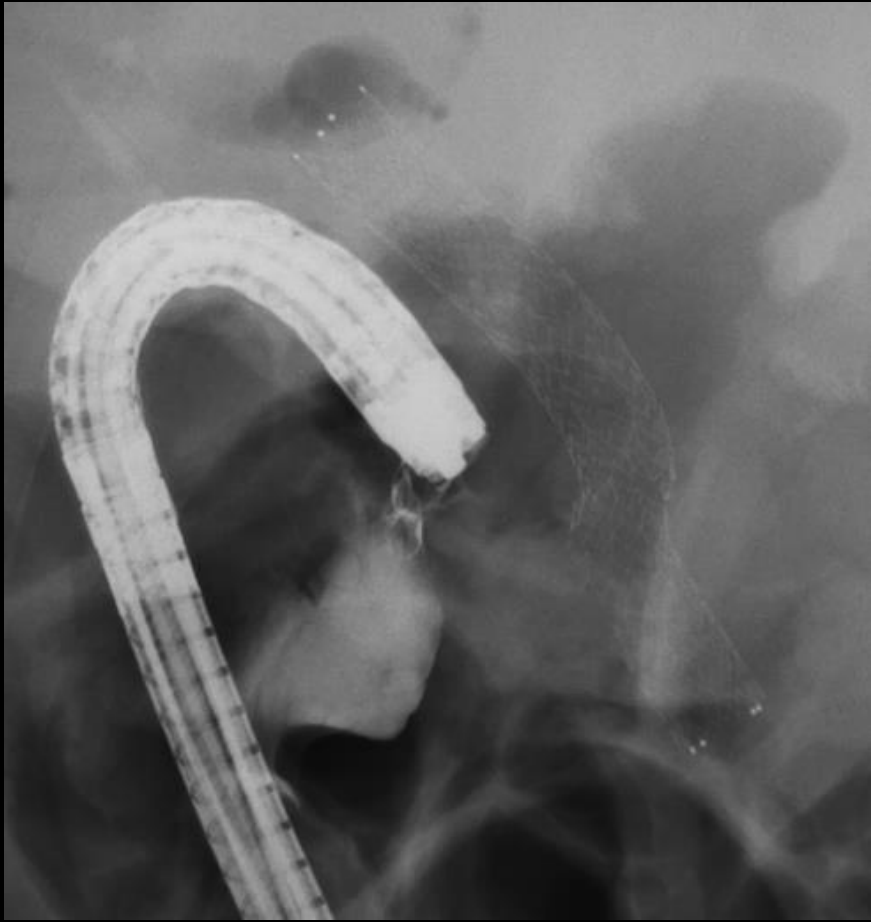
H22.11.6

大田原赤十字病院 水沼 仁孝









2

