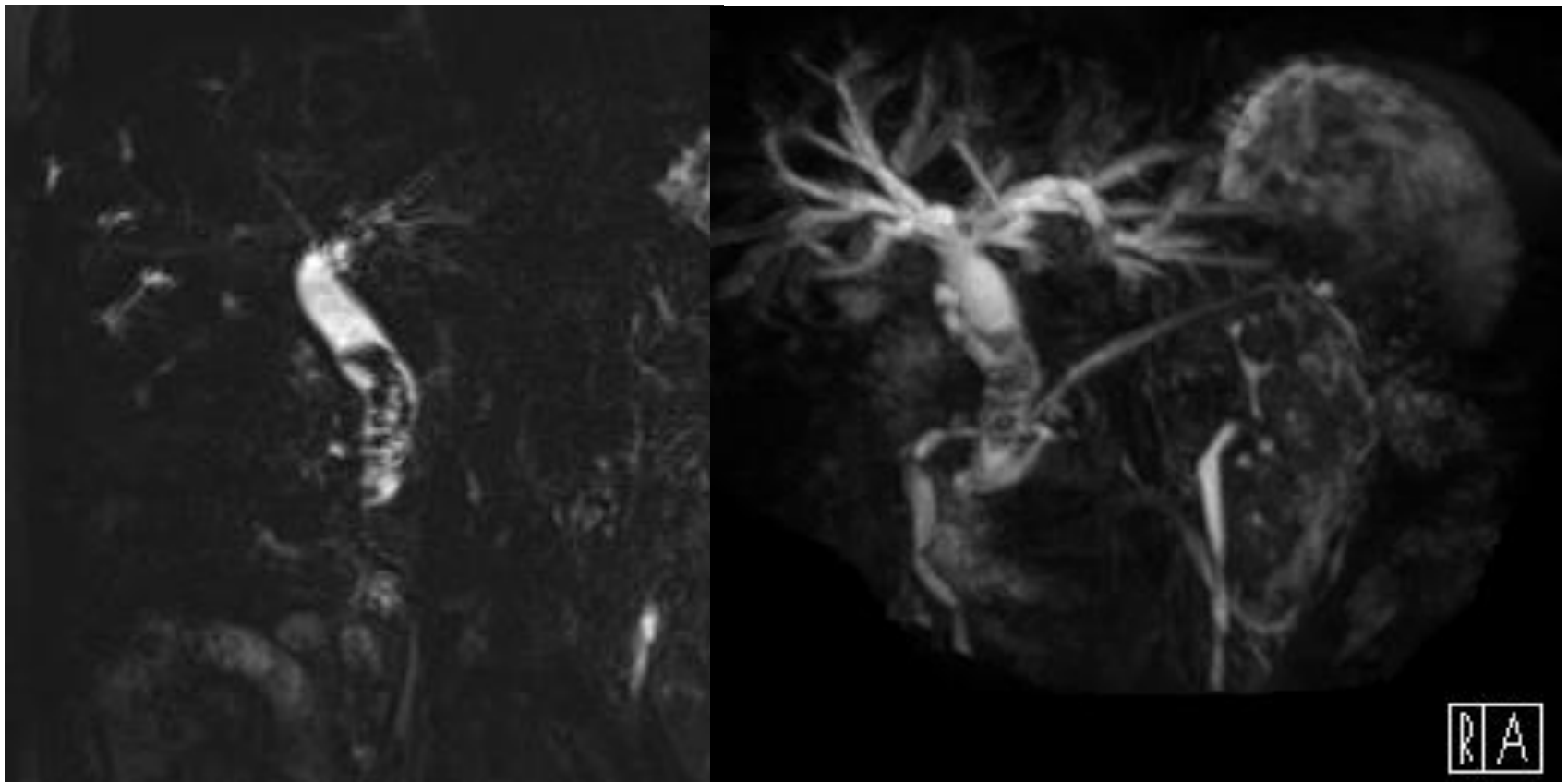


PTCD經由經皮的 總膽管結石採石術

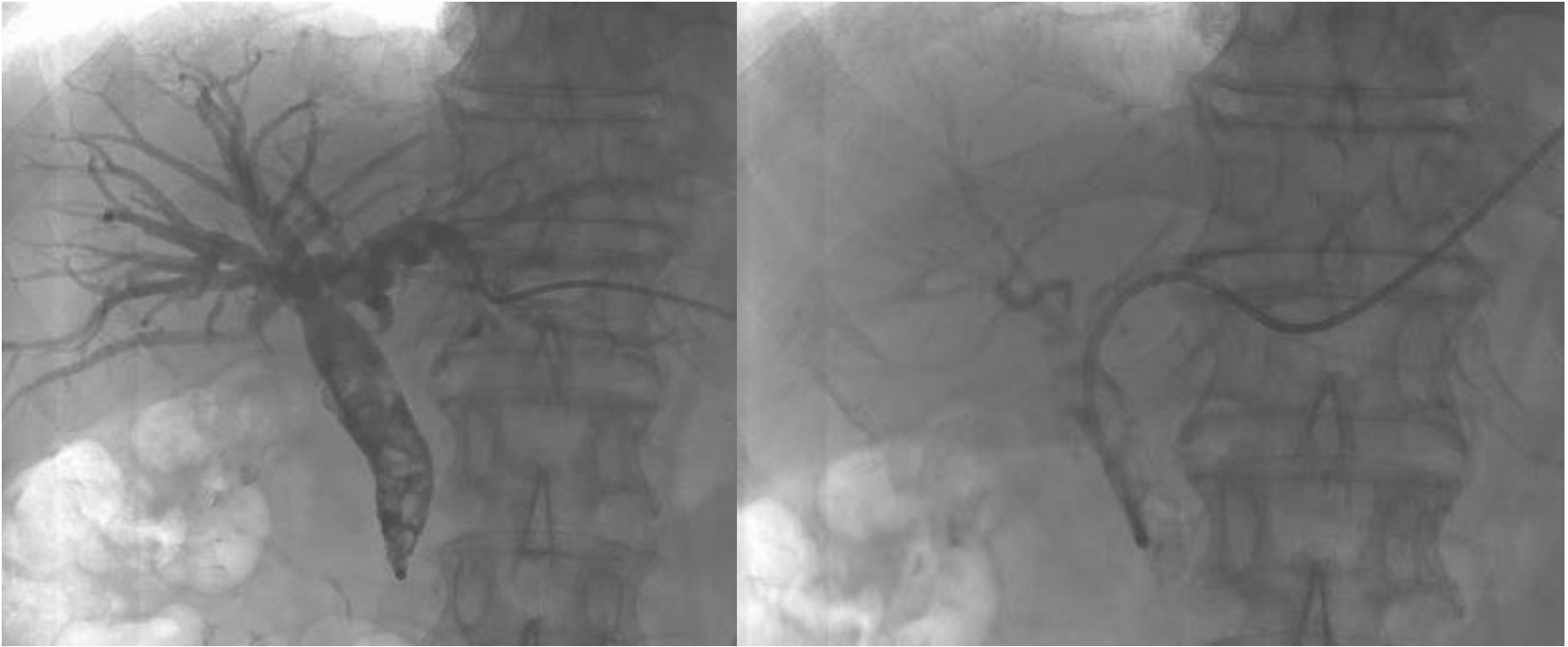
70歳代 男性

- 総胆管結石による閉塞性黄疸疑いで紹介



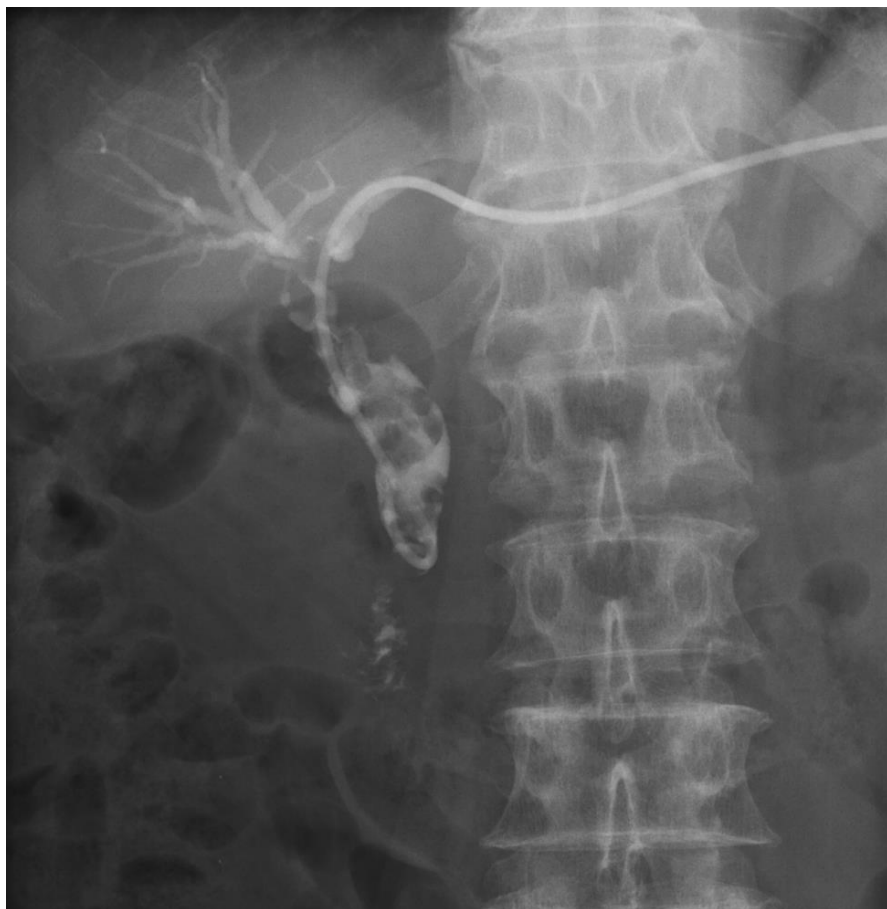ERCPをtryするもカニュレーション困難。

PTCD

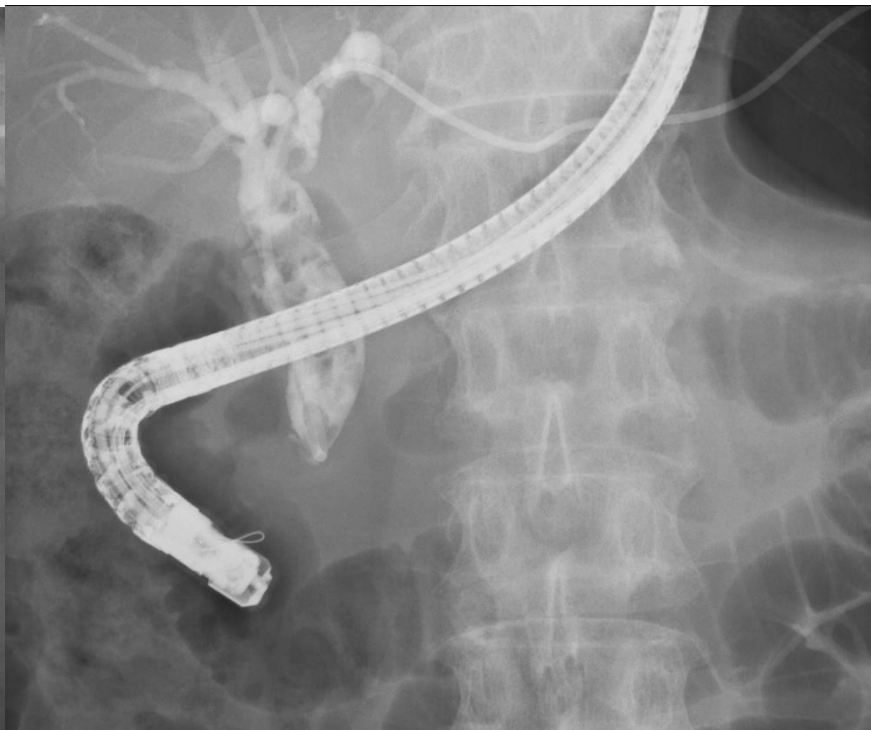

B3から7Fr.ピッグテールカテーテル挿入。
十二指腸は描出されず。

1週間後の造影検査

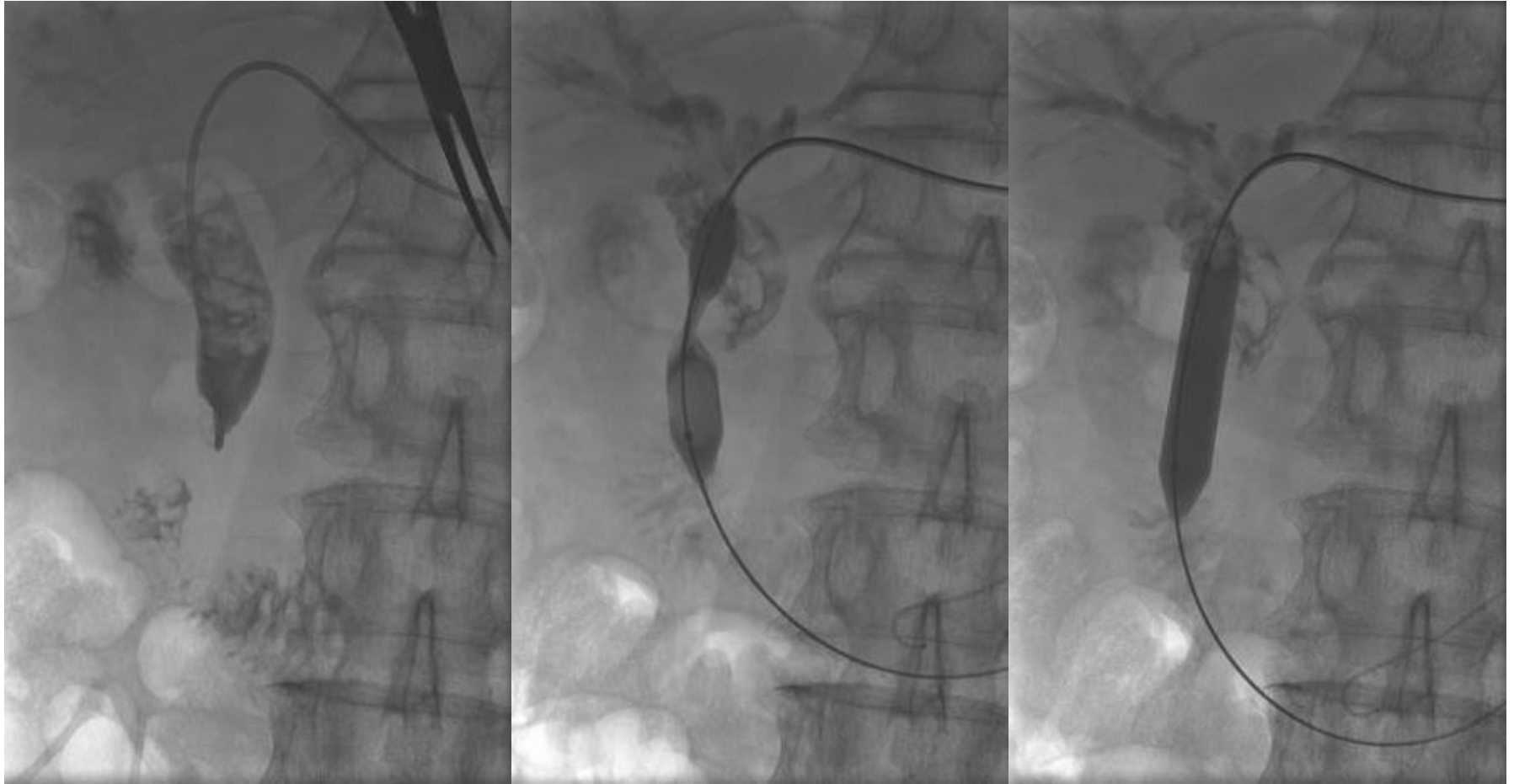


3週間後にERCP retry

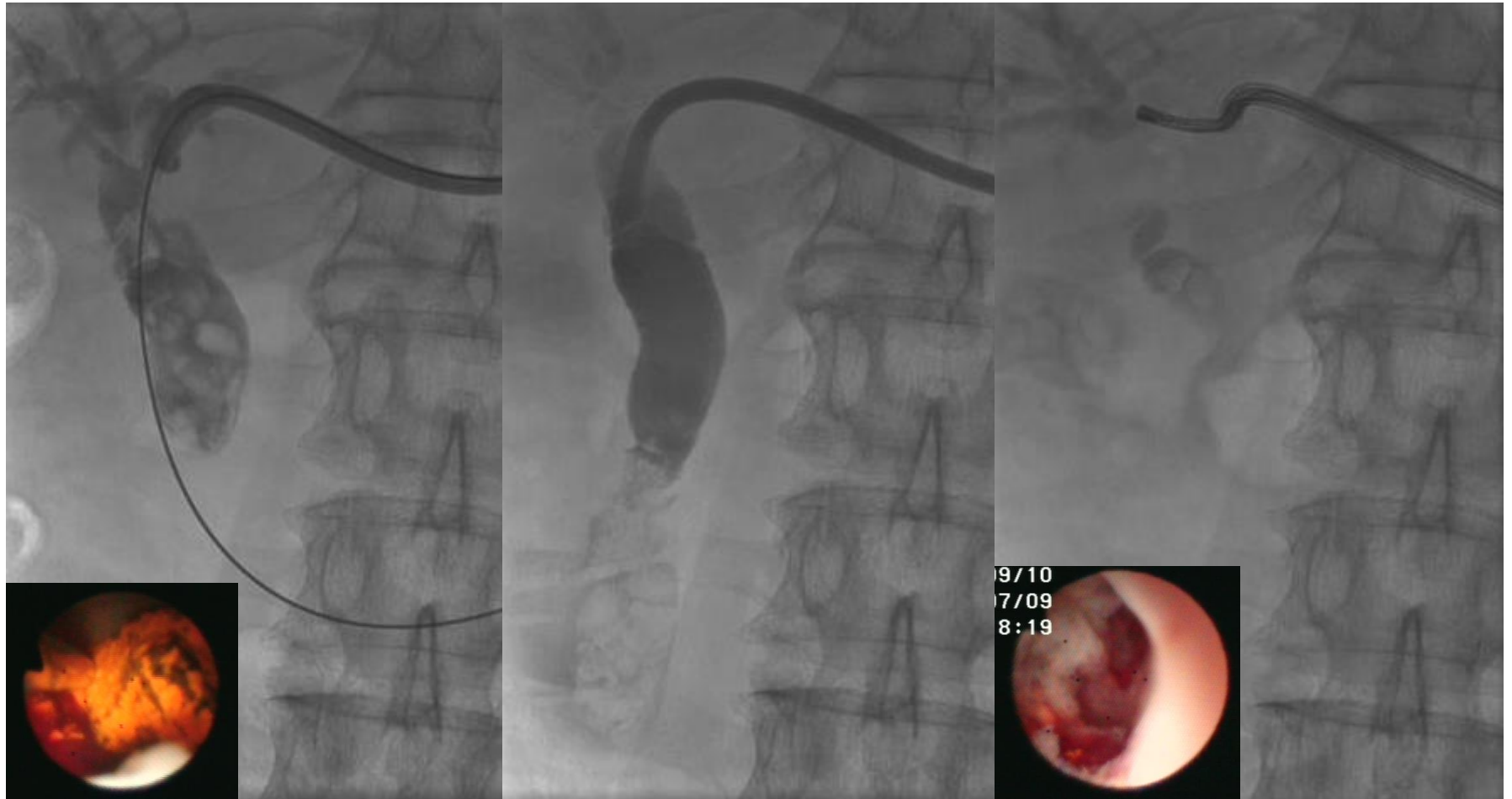


造影検査では十二指腸は描出されたが、ERBDはやはりできず。PTCD経由の結石採石術を計画。

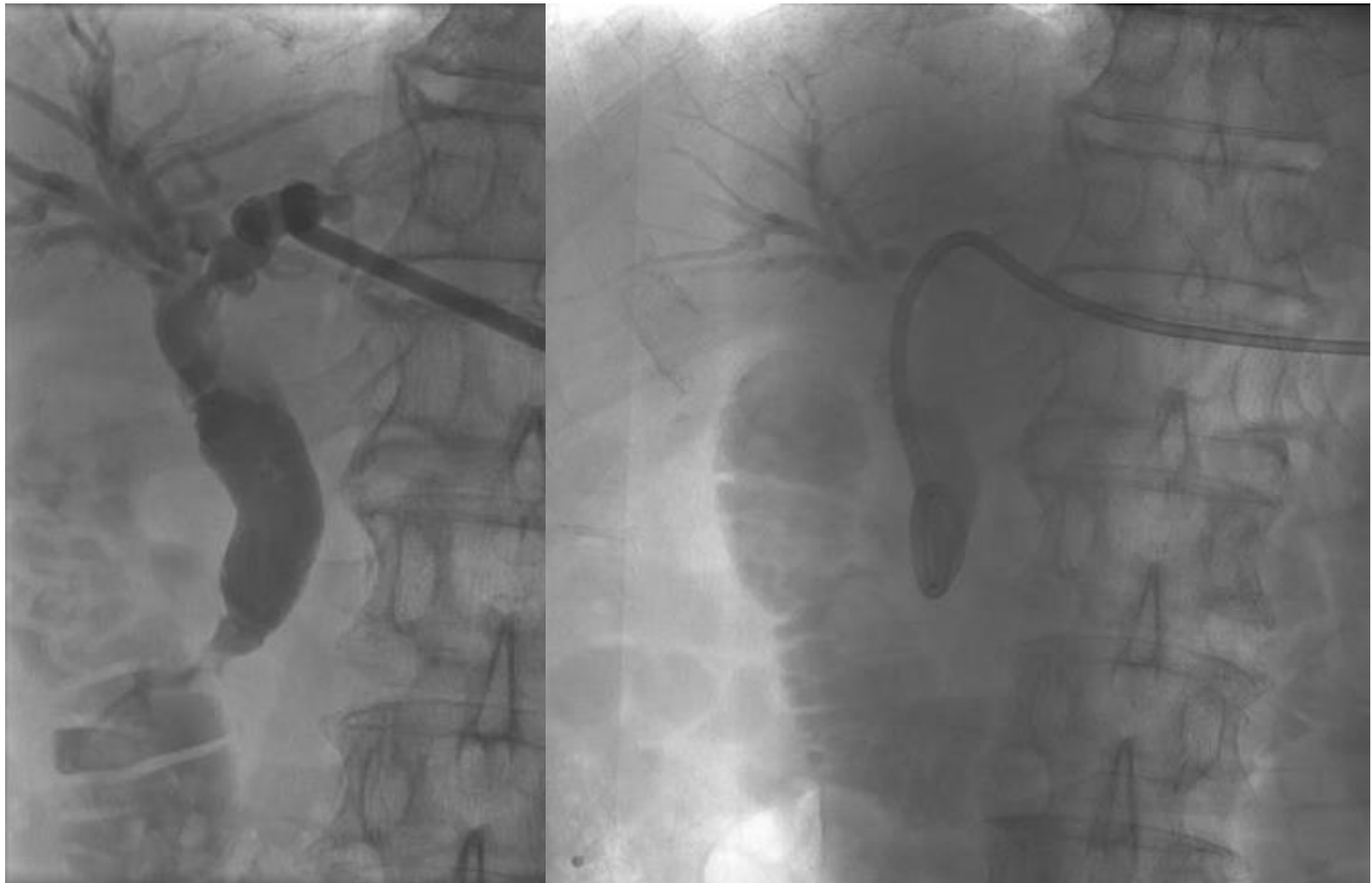PTCD經由経皮的総胆管結石採石術



1cm径のバルーンカテーテルで乳頭を拡張。
結石の破碎を試みるも不可、十二指腸に流出せず。



10Fr.イントロデューサーに交換し、胆道鏡を挿入。
電気水圧衝撃波に乳頭側の結石から破砕(440発)。
肝管内にも遺残結石がないか確認。



総胆管内に陰影欠損なし。
スプリントチューブを留置して、手技終了。