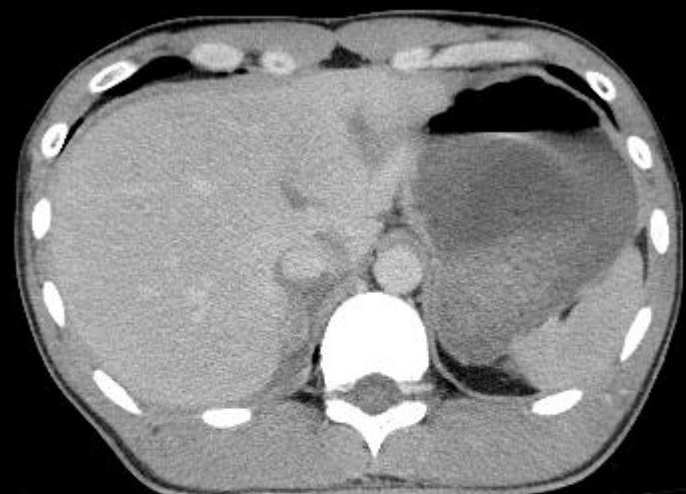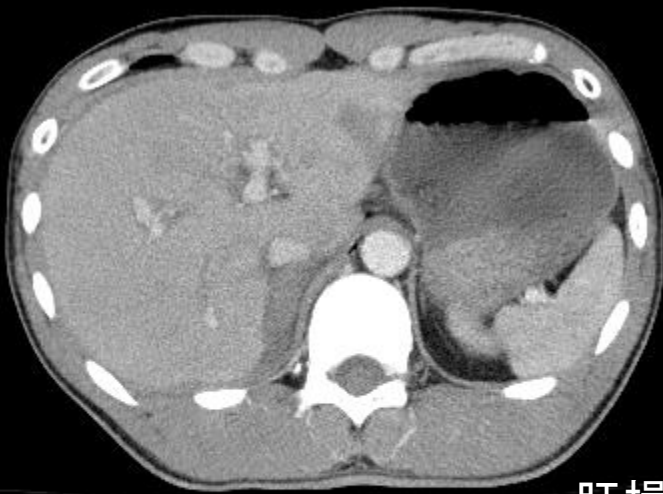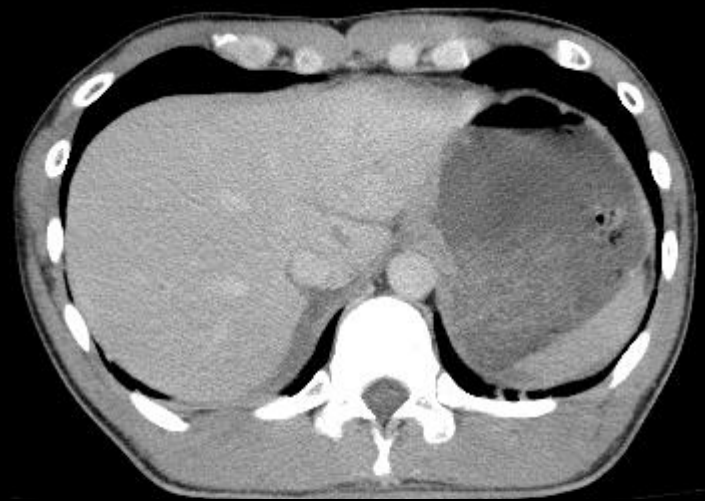


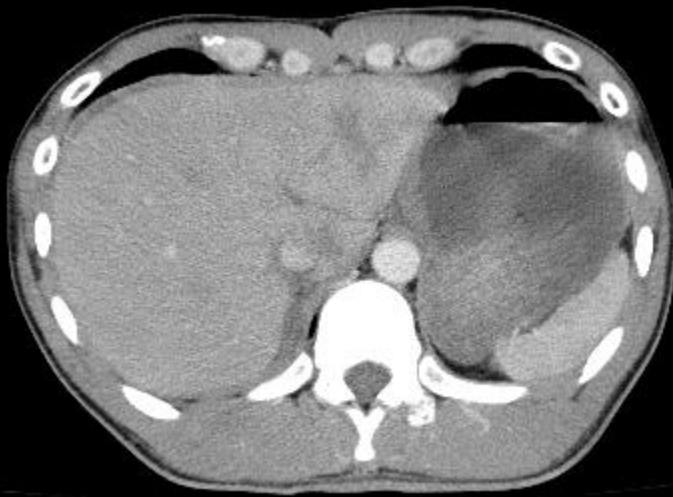# 第42回 那須IVR研究会

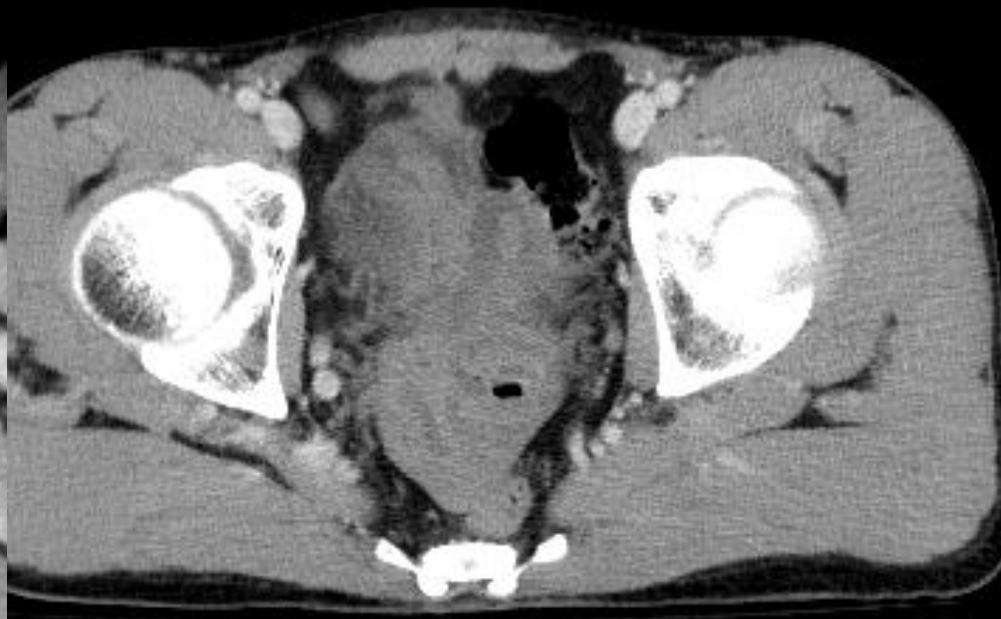
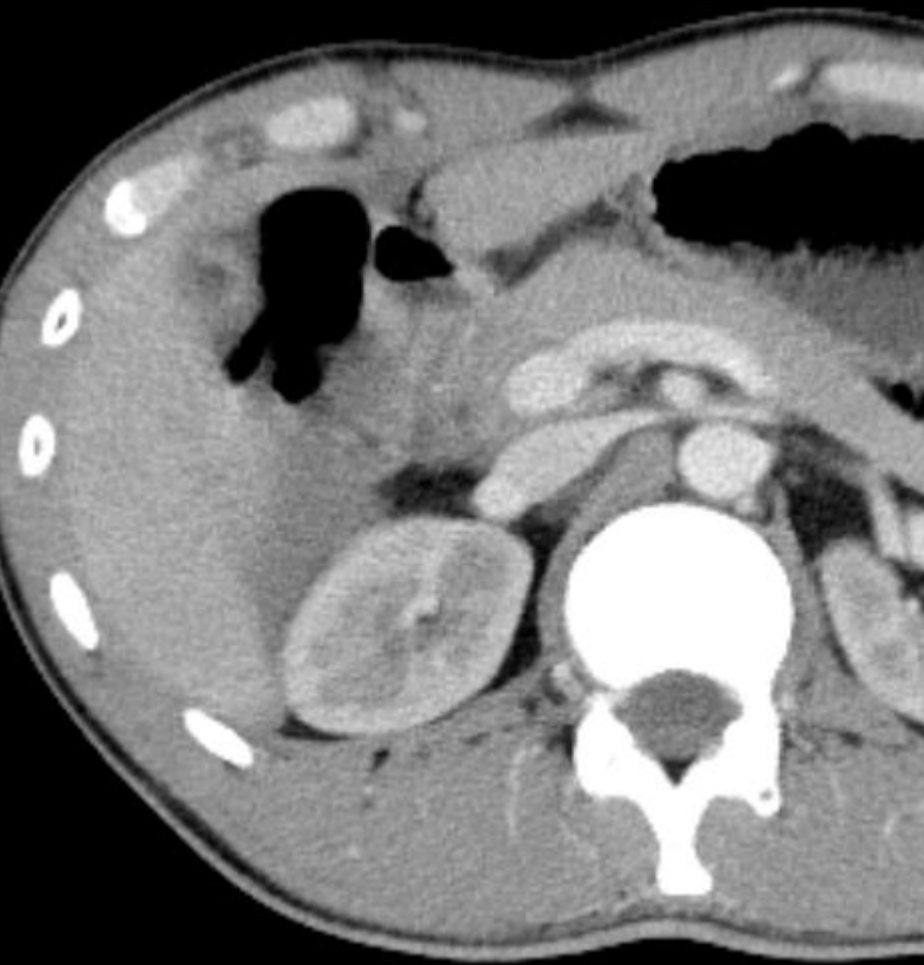プレス機に80秒ほど体幹部を挟まれた。腹腔内出血、肝左葉損傷

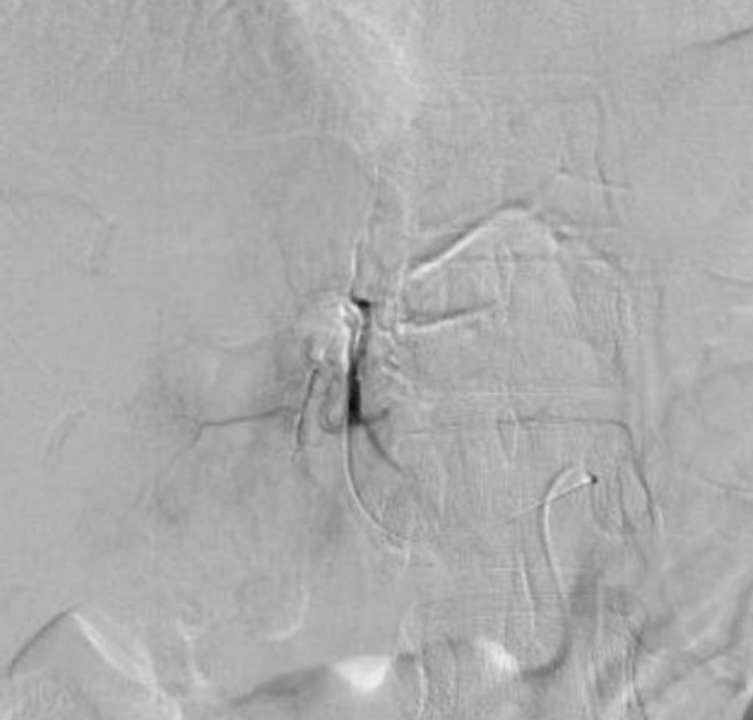
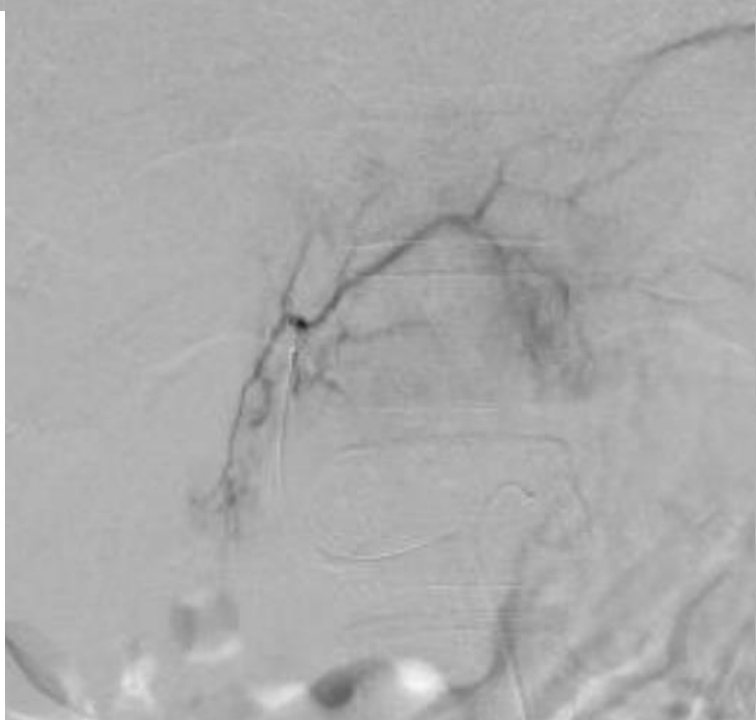
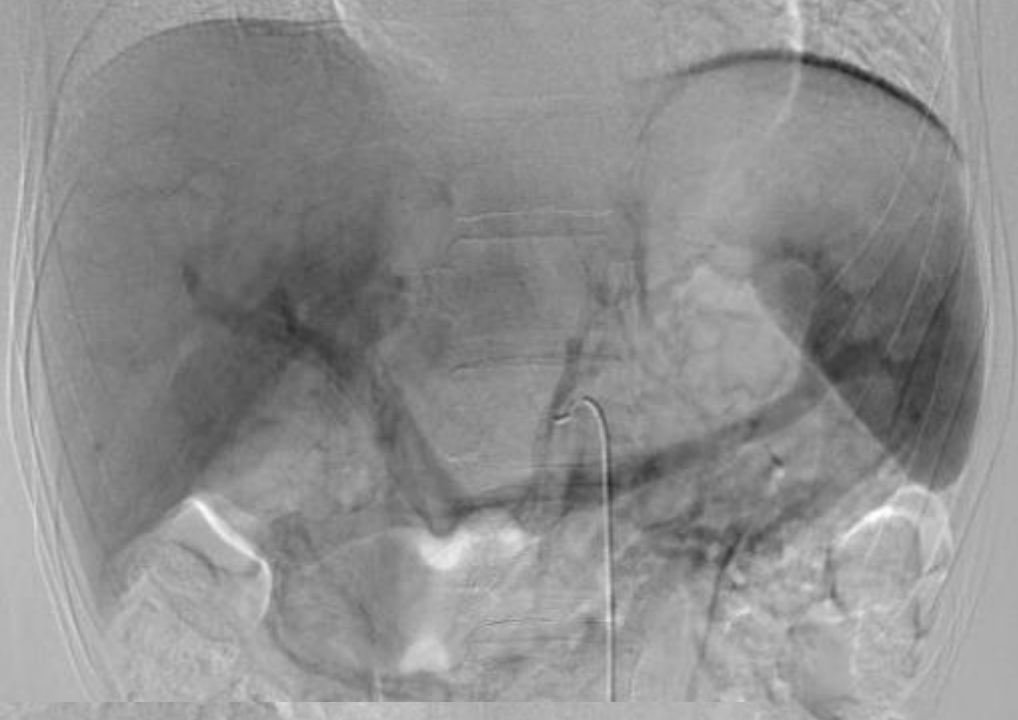
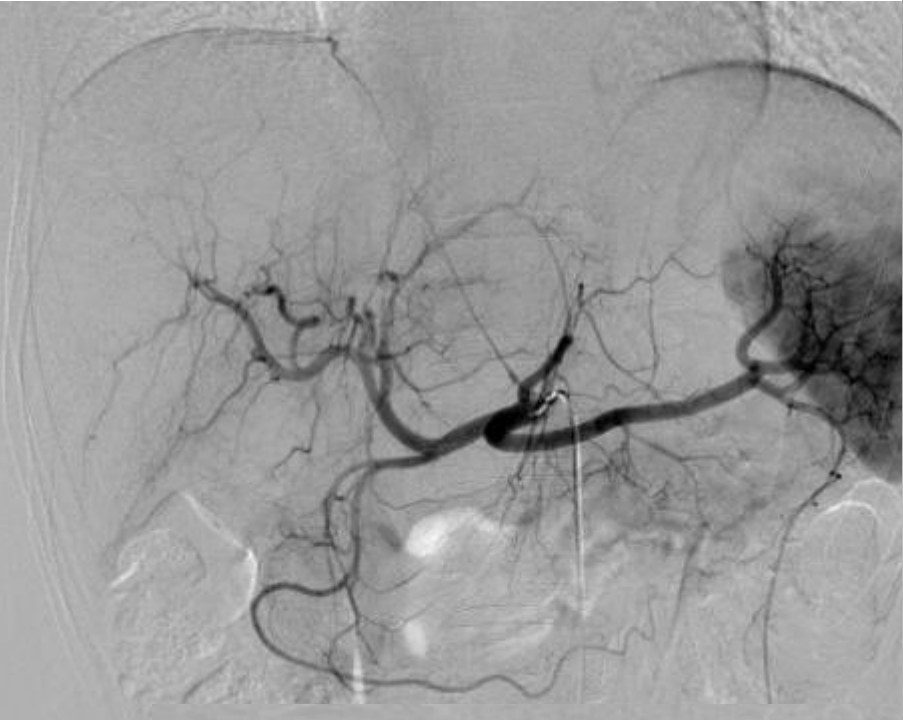
29M

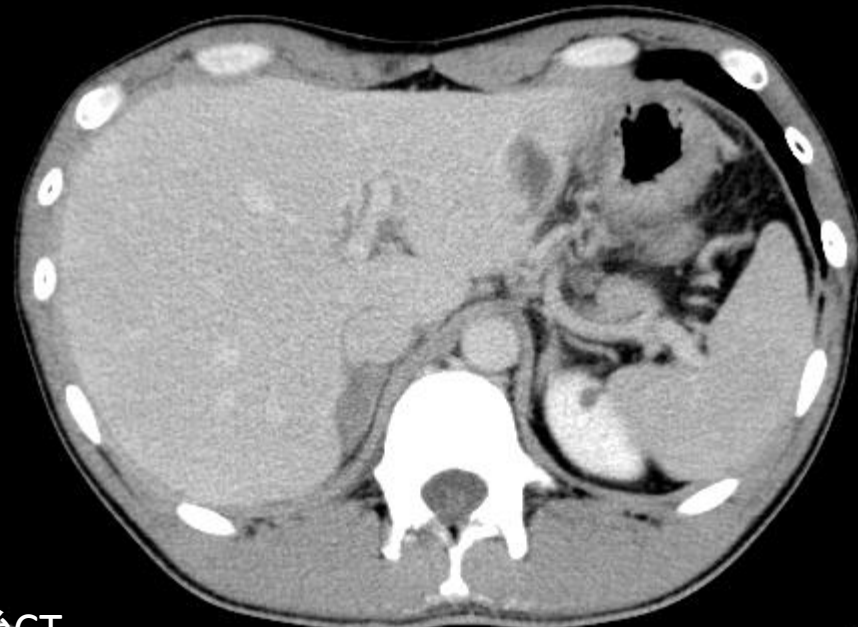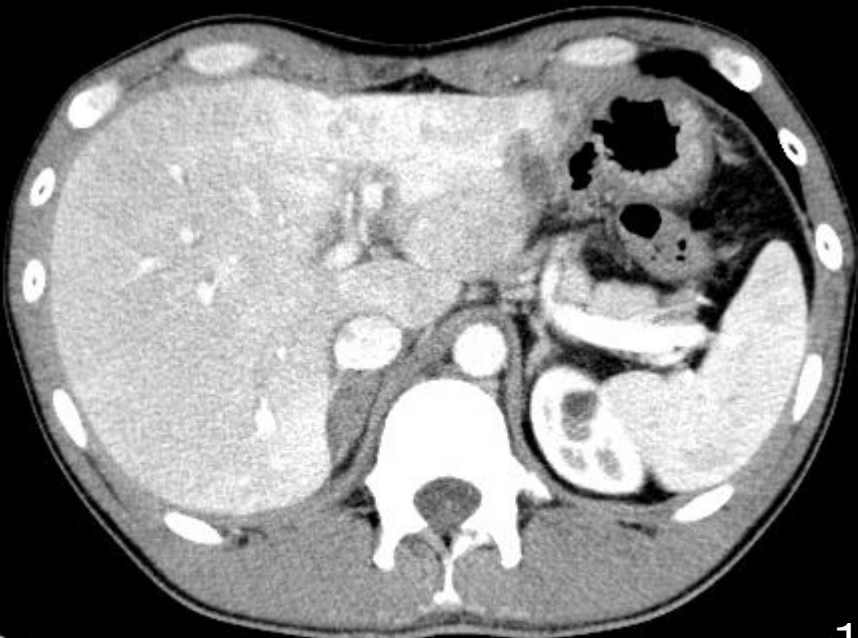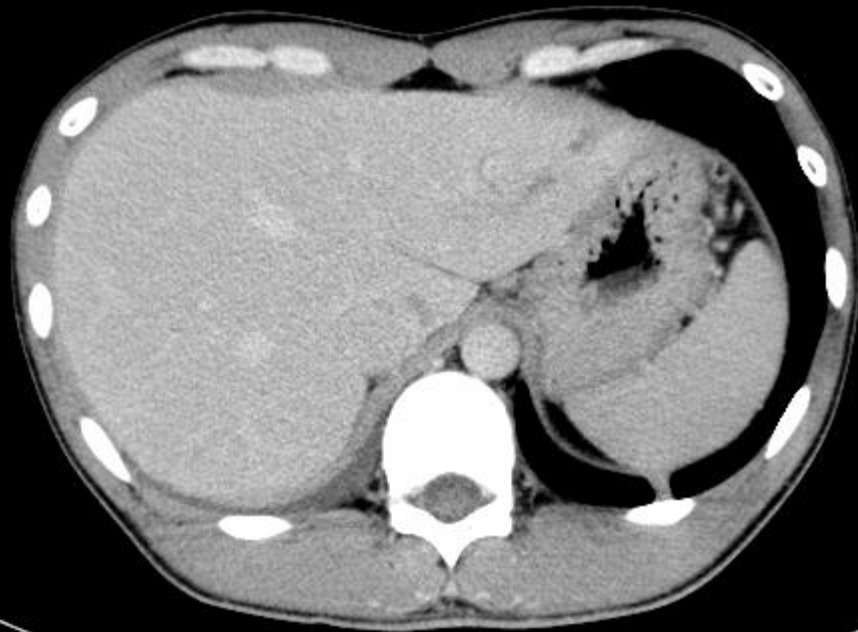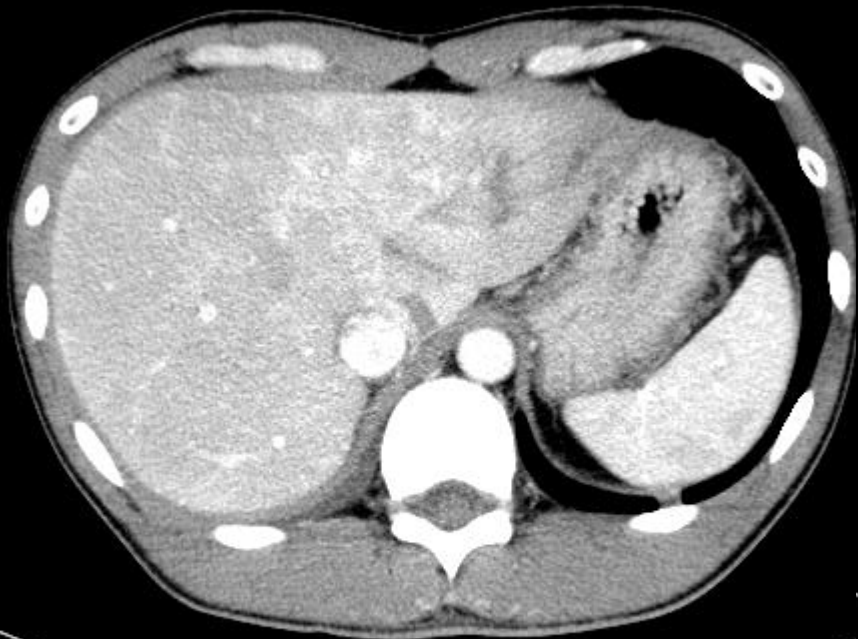
那須赤十字病院 放射線科  
三浦剛史 水沼仁孝



肝損傷IIIb  
右外傷性氣胸  
多發肋骨骨折  
右副腎損傷







1W後CT  
TAE11日後に退院