

# 第42回 那須IVR研究会

## 骨盤損傷

82M

那須赤十字病院 放射線科  
三浦剛史 水沼仁孝

02:40 大型トレーラーの側面に軽自動車  
衝突 高エネルギー外傷として救急搬送

02:52 覚知

03:03 現着

03:25 現発

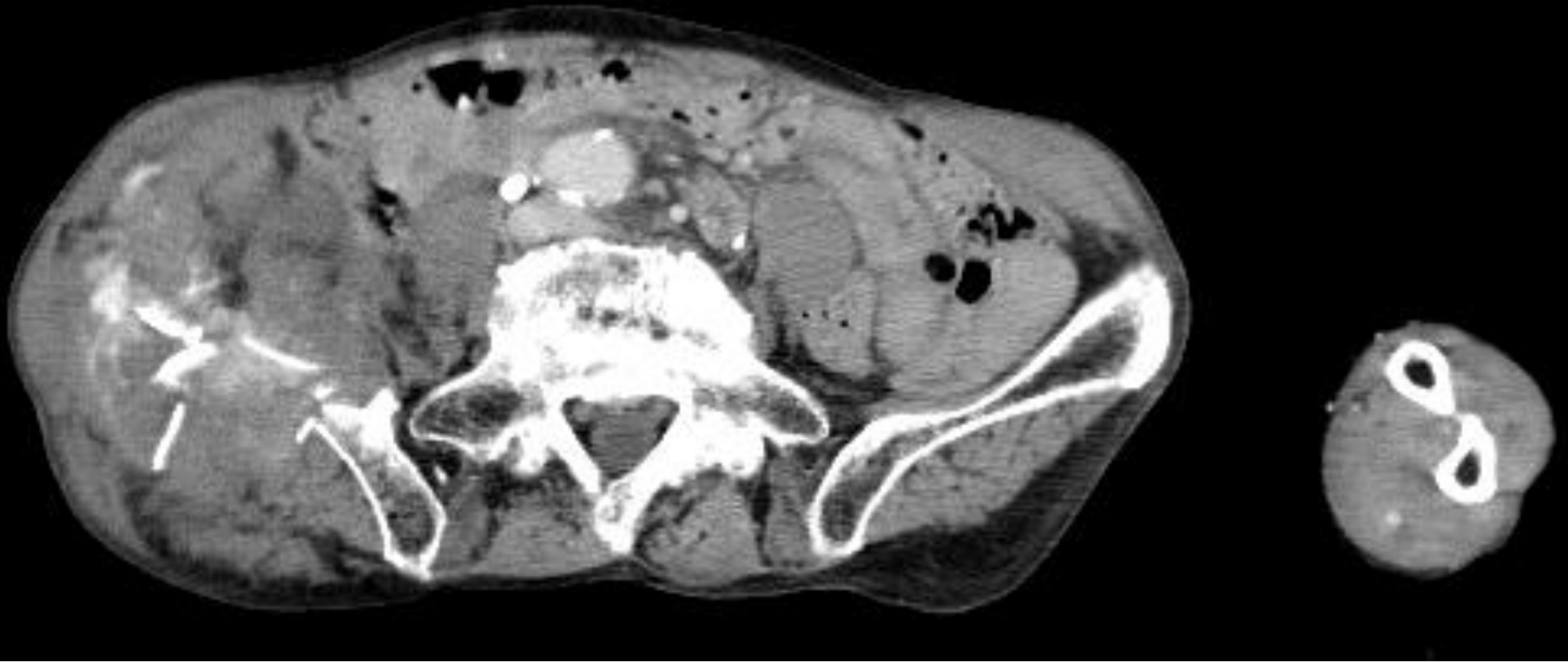03:35 病着 BP:163/106mmHg

HR:110bpm

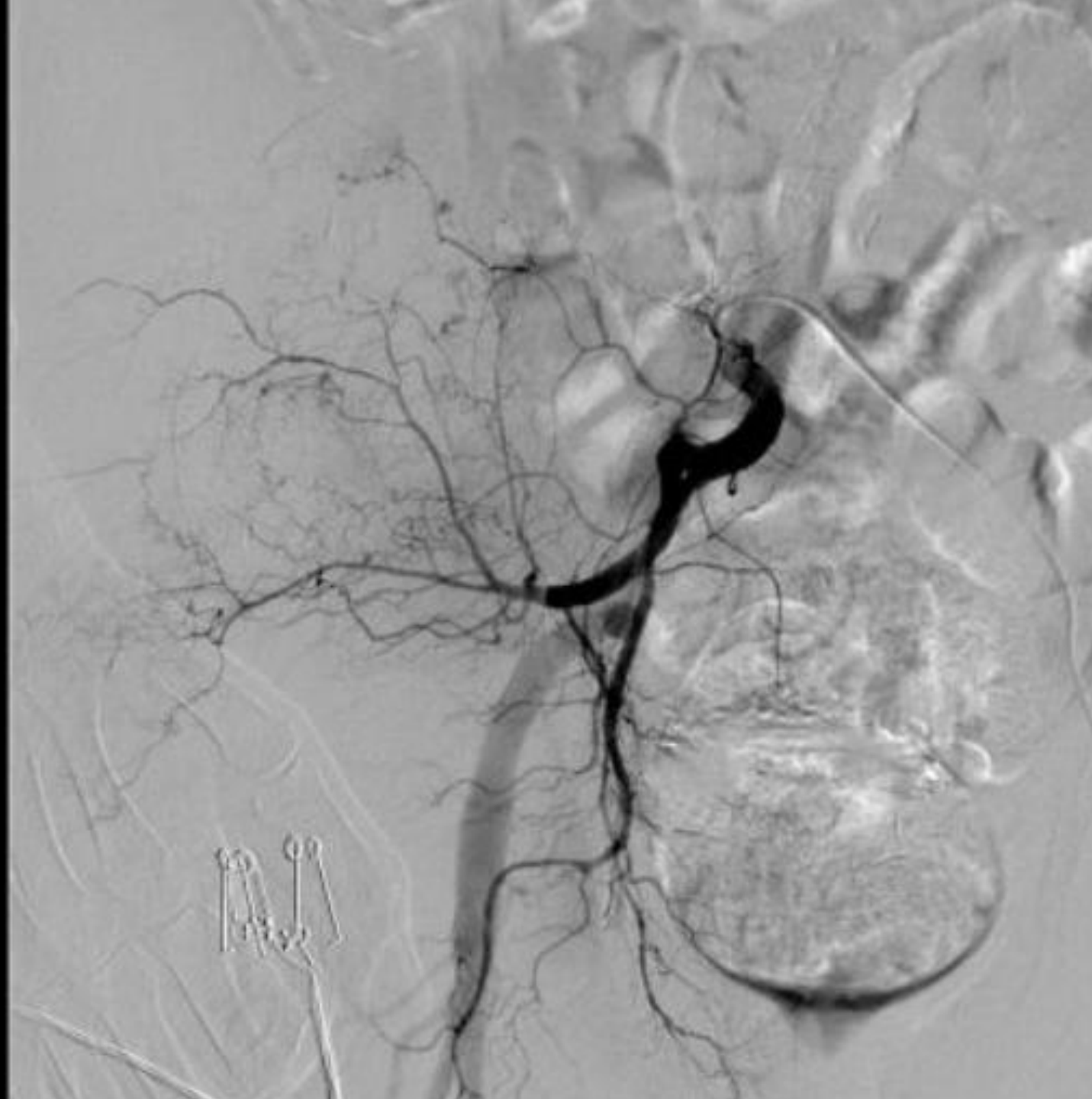FAST(+)?前立腺だった

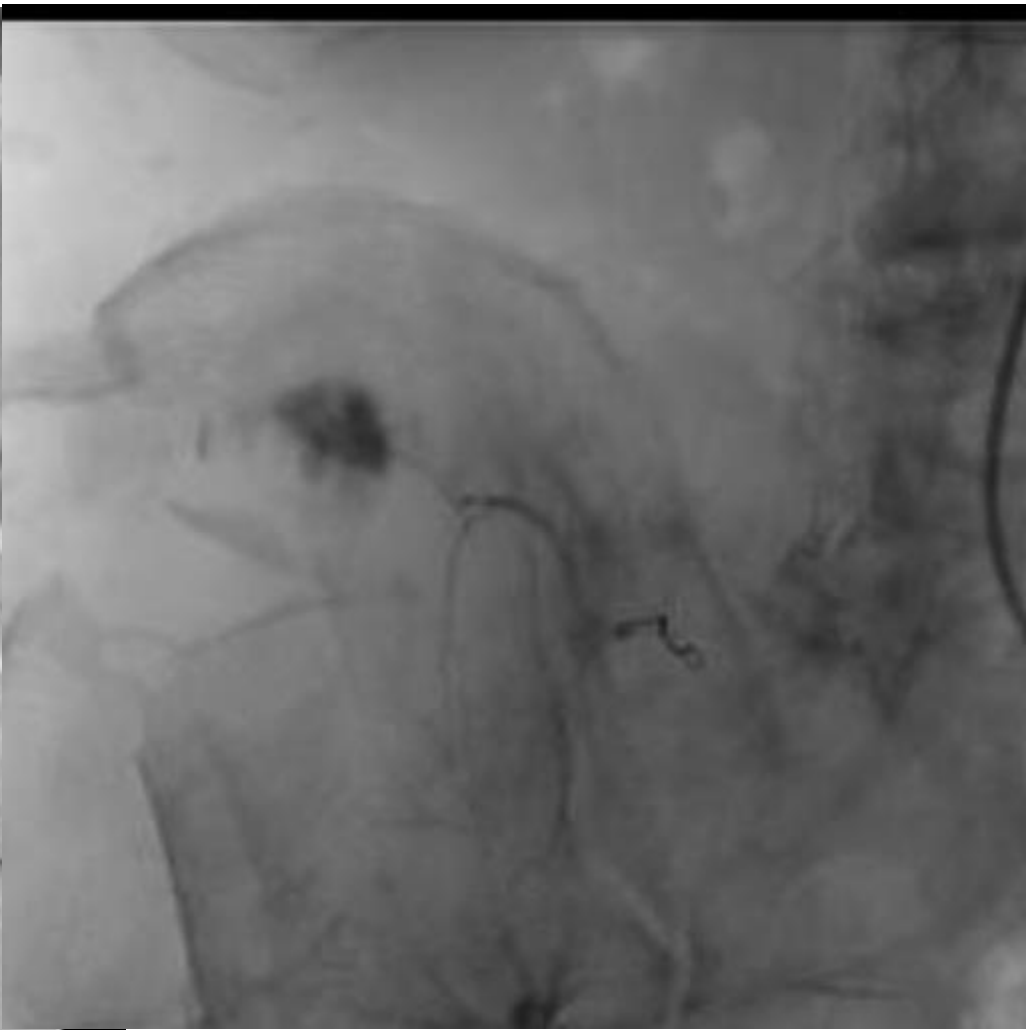
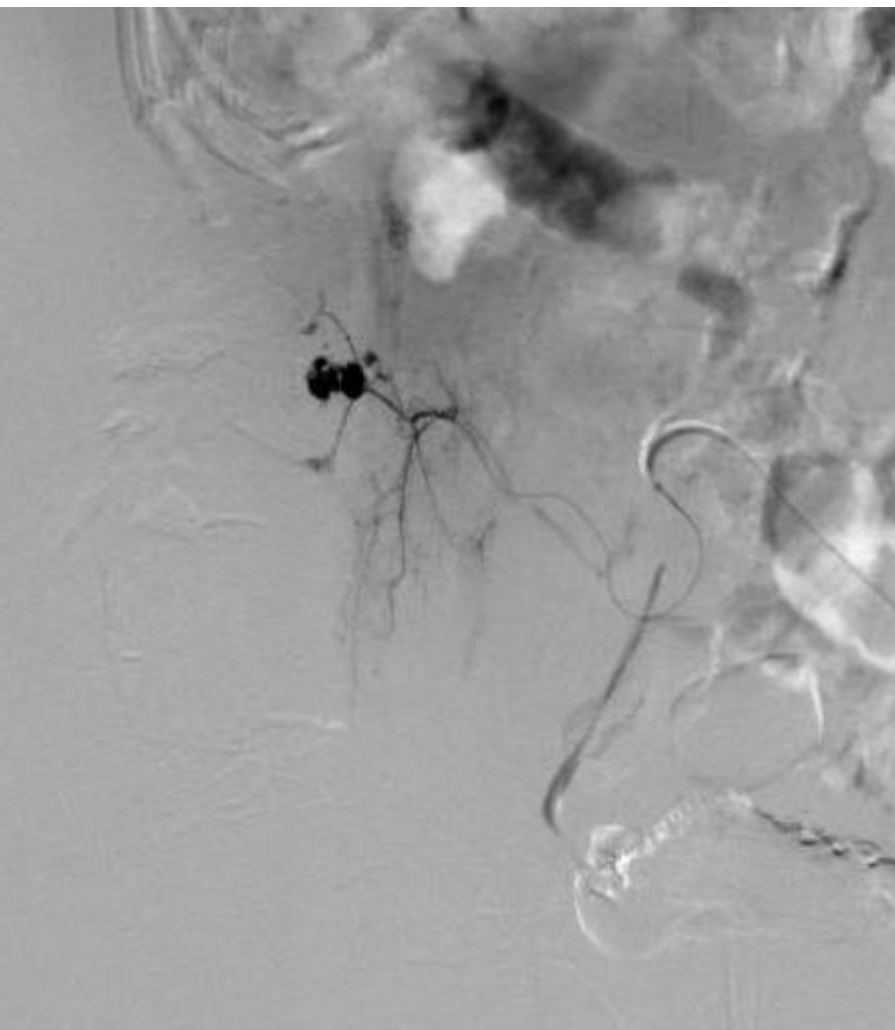
# 経過

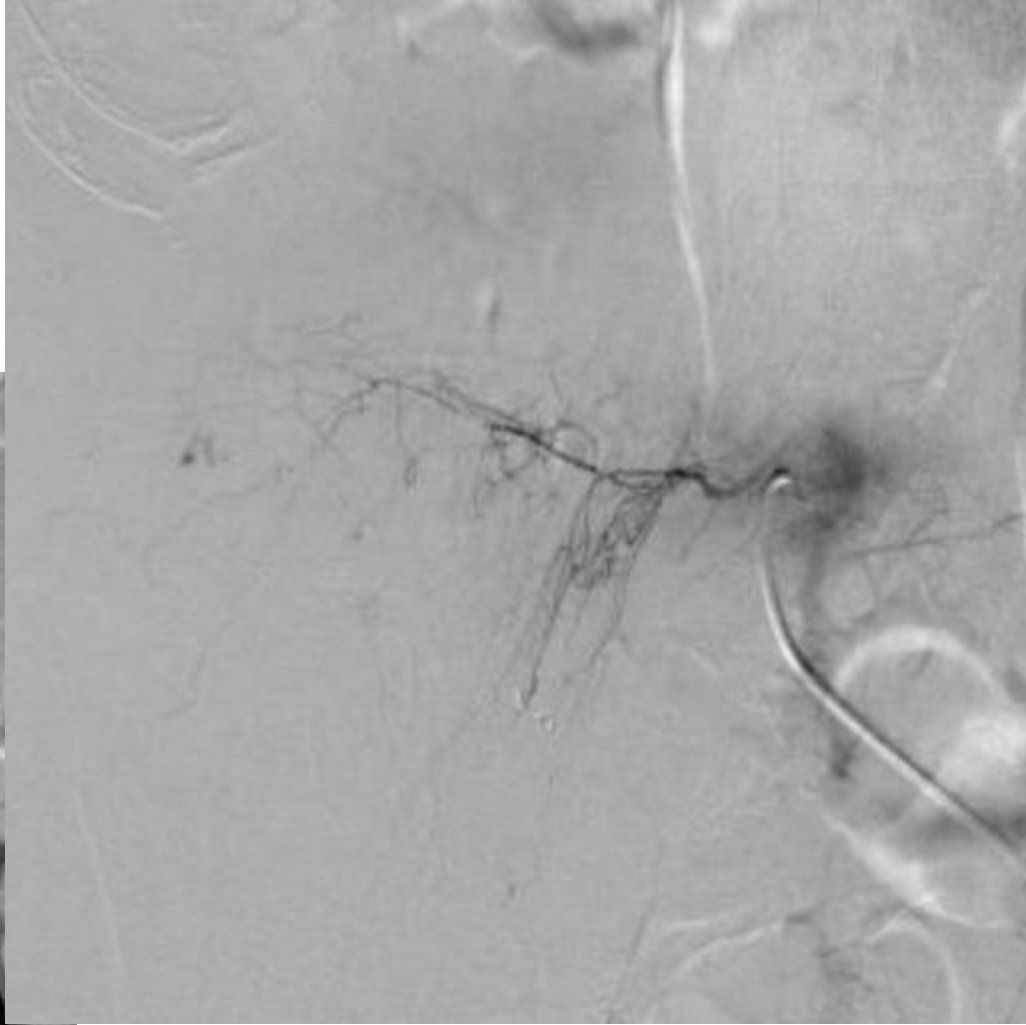
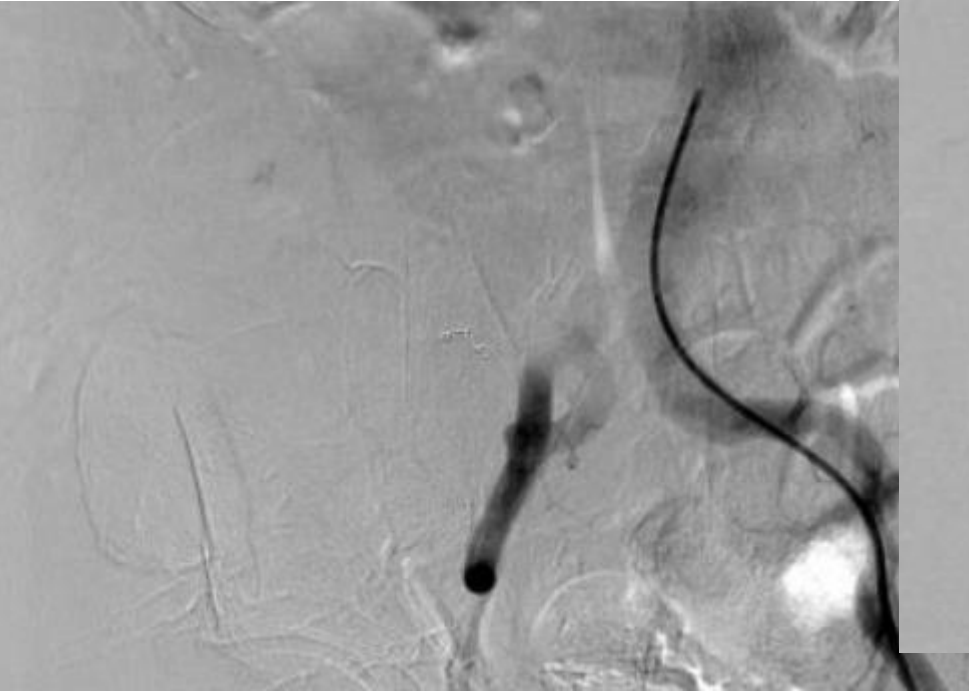
- 03:56:39 外傷パンスキャンTopogram
- 04:04:59 終了
- 04:50 BP: 77/62mmHg HR:116  
補液追加
- 04:56:00 94/66 121
- 05:00 125/81 113
- 05:38:15 71/47 118
- 05:50 IVR室入室

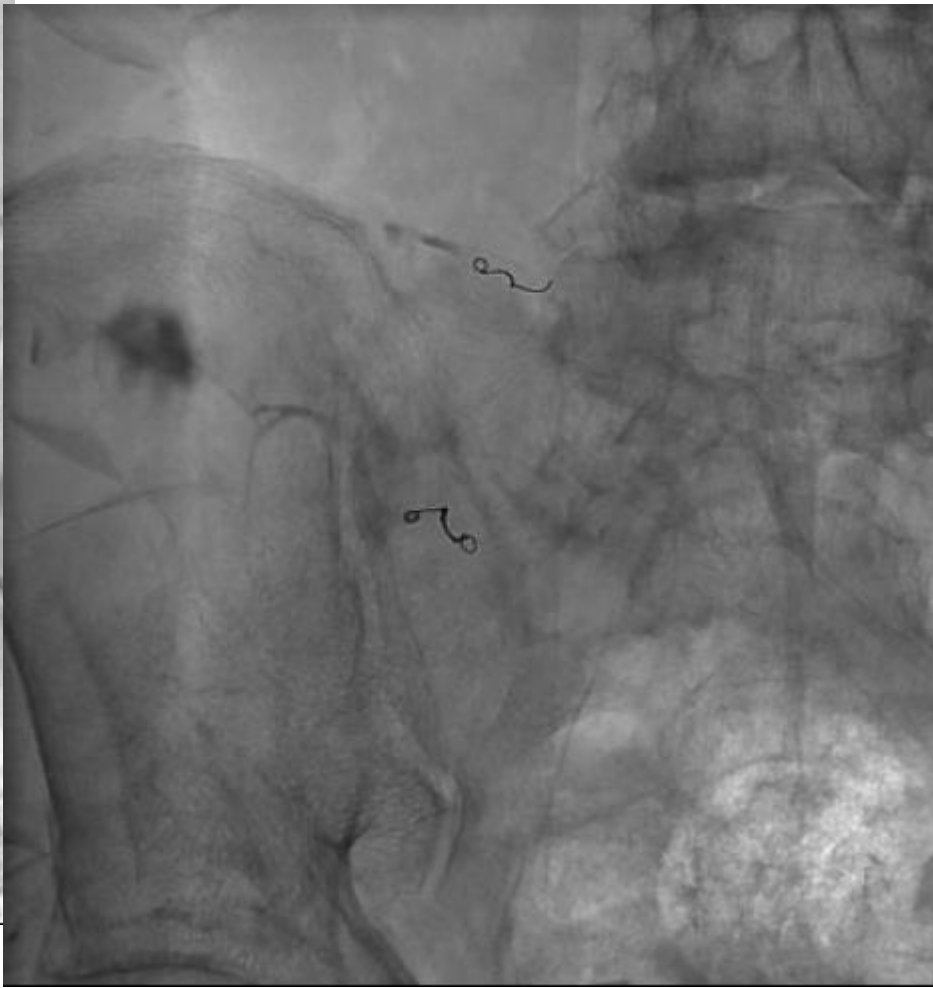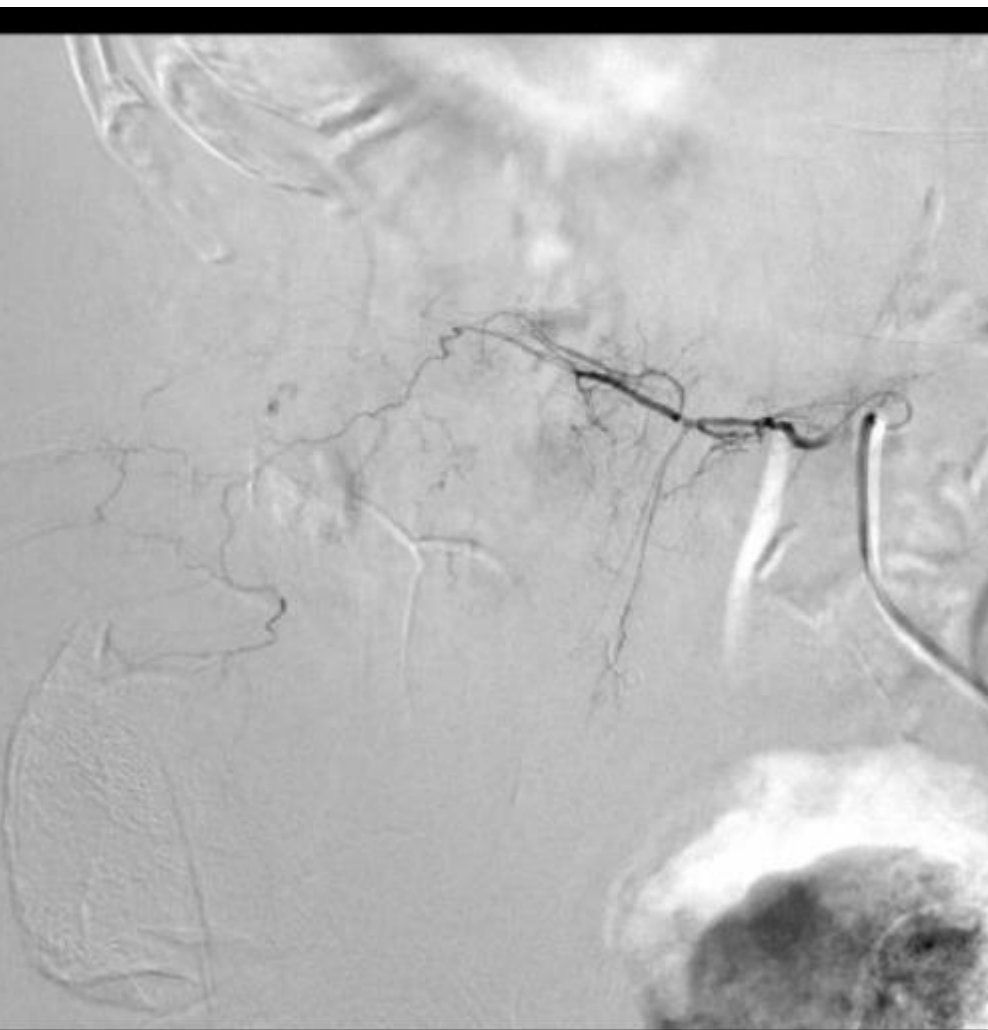


右腸骨骨折、extravasation  
十頸椎、胸椎骨折(C2,C7,Th1)  
胸骨骨折。  
多發肋骨骨折。  
左橈骨、尺骨骨折。











Name **AKIO SHIMAZAKI**  
Patient ID 03278308  
Examination 2016/10/29 05:33:05  
DOB 1934/08/12  
Height 160 cm

Age 82 Years  
Weight 50.0 kg

Sex Male  
BSA 1.50 m<sup>2</sup>

<i>Time</i>	<i>NIBPs</i> <i>[mmHg]</i>	<i>NIBPd</i> <i>[mmHg]</i>	<i>NIBPm</i> <i>[mmHg]</i>	<i>Heart rate</i> <i>[bpm]</i>	<i>SpO2</i> <i>[%]</i>
06:02	81	55	64	118	98
06:07	84	62	69	144	99
06:11	93	63	73	113	92
06:16	96	66	76	115	98
06:21	91	64	73	112	97
06:27	85	58	67	112	98
06:32	82	58	66	113	98
06:37	81	57	65	115	99
06:41				119	98
06:47	73	55	61	102	91
06:52	74	51	59	122	99
06:53	68	50	56		
06:56	87	61	70	126	98
07:01	91	63	72	112	98
07:06	100	70	80	119	99
07:12	117	85	96	132	
07:16	117	80	92	119	
07:21	102	74	83	102	
07:27	107	75	86	22	

06:49 輸血開始