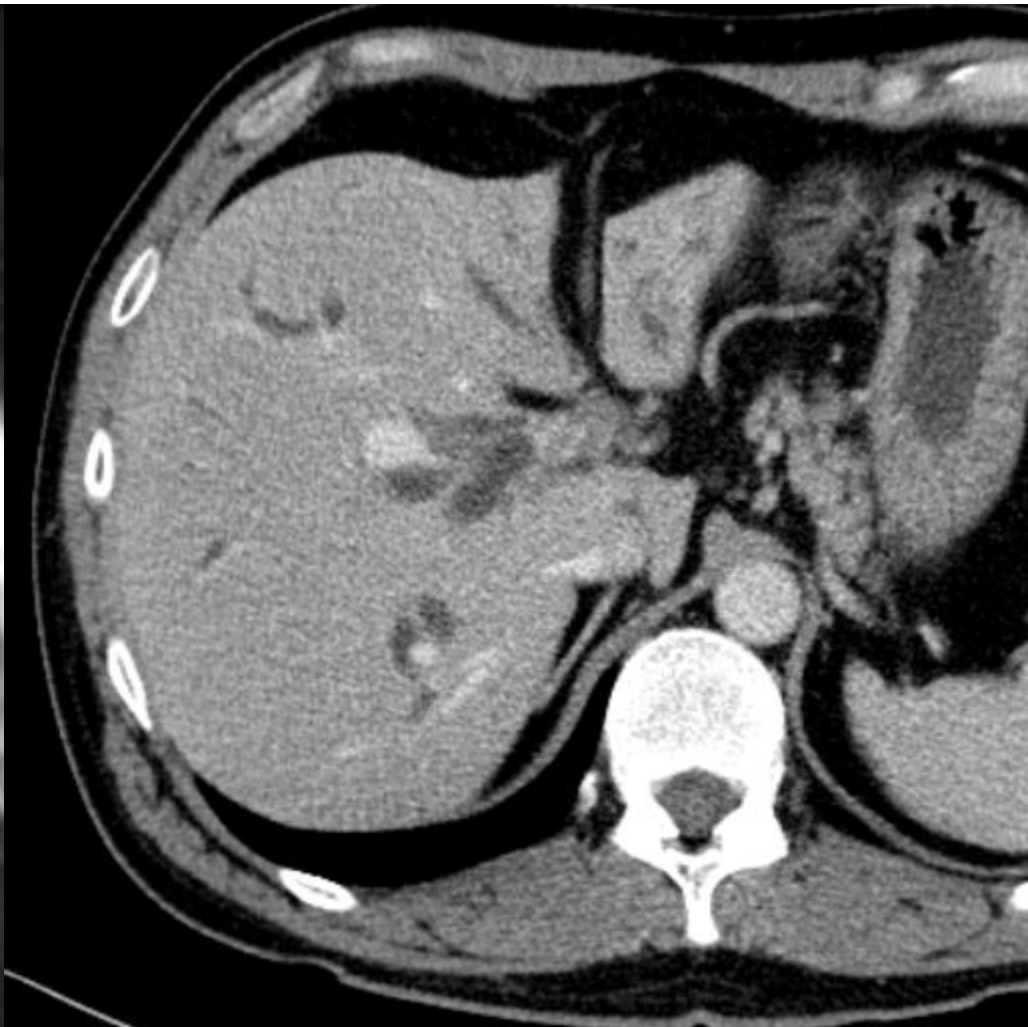
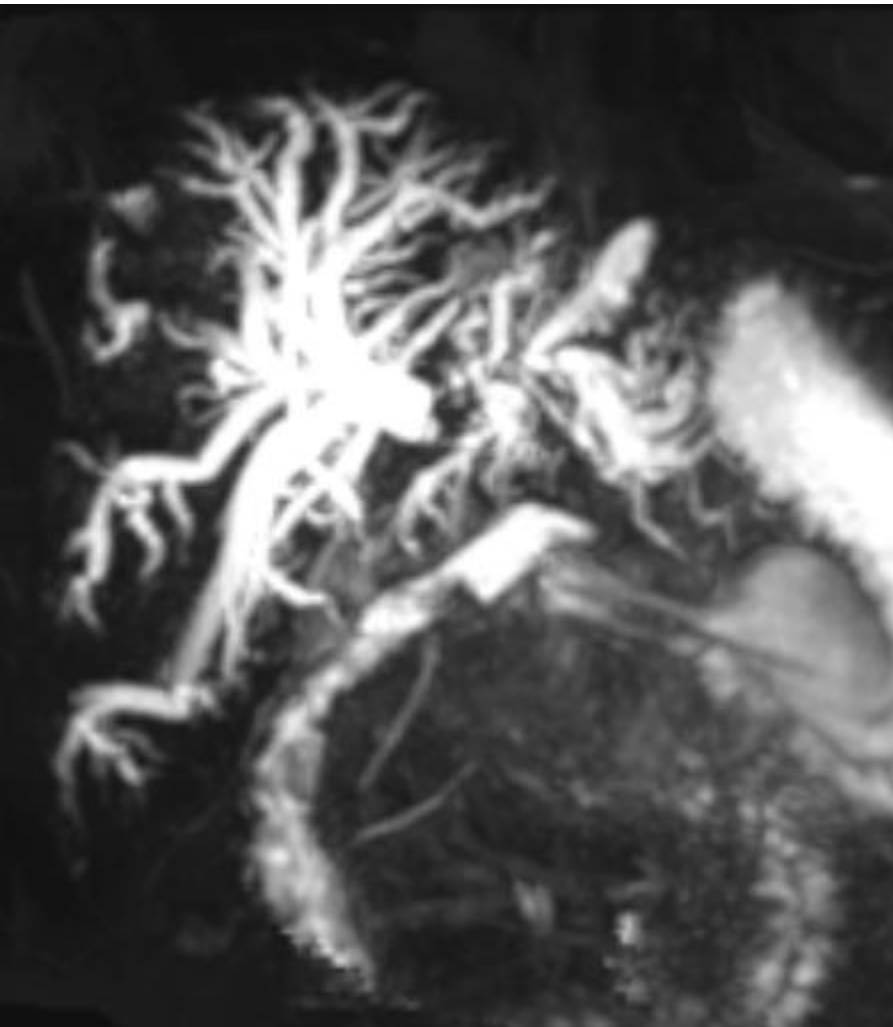


# 第42回 那須IVR研究会

CC:黄疸

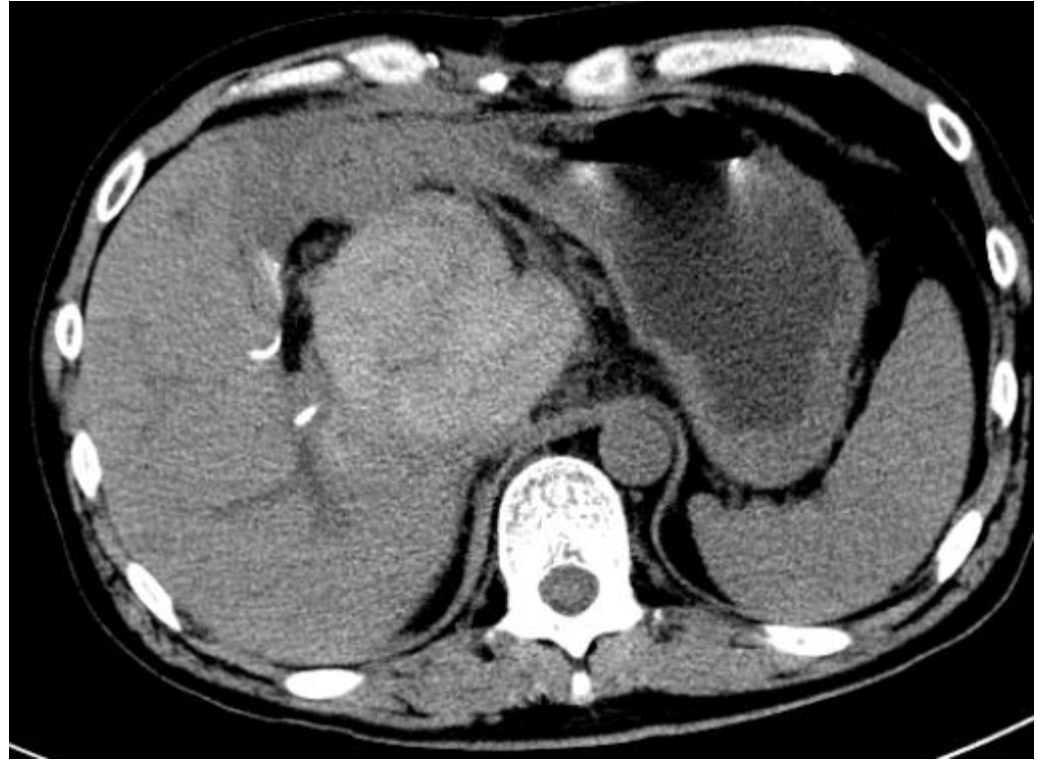40歳代男性

那須赤十字病院 放射線科  
三浦剛史 水沼仁孝

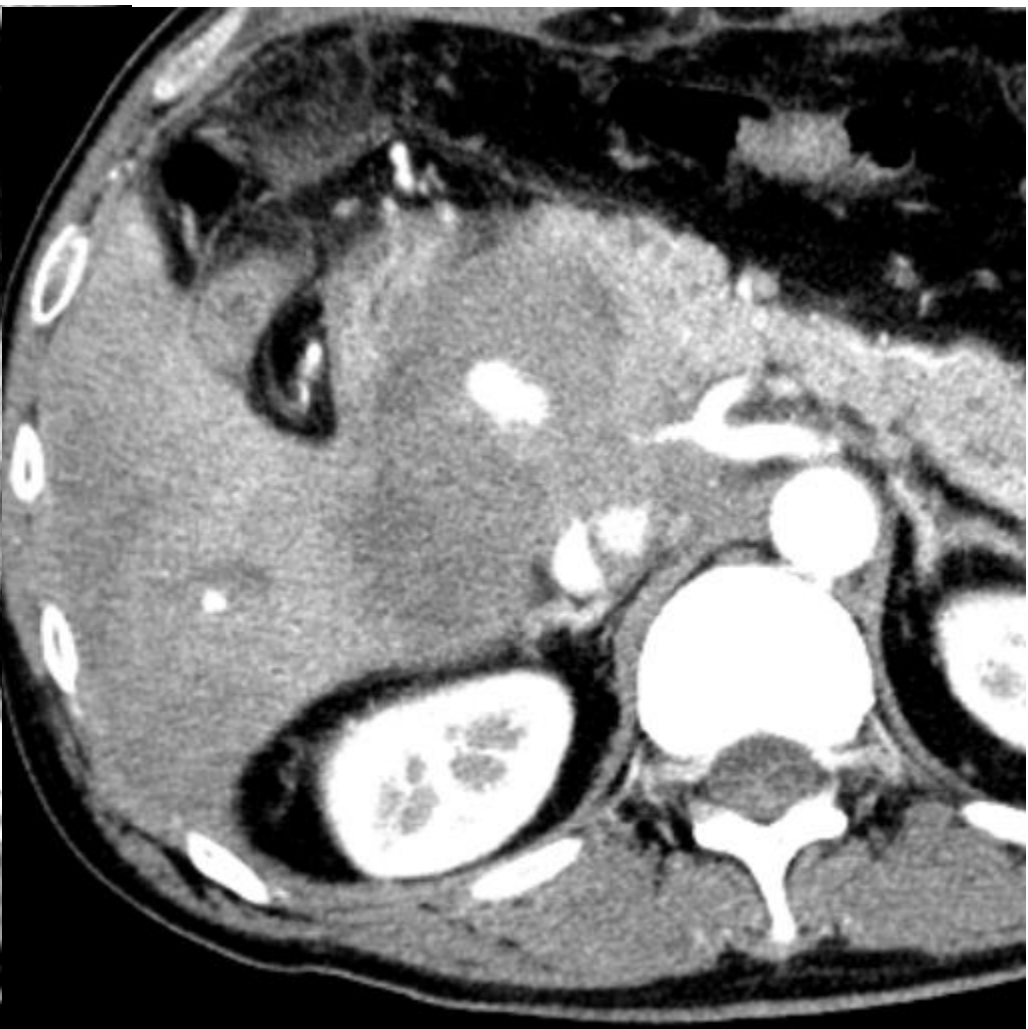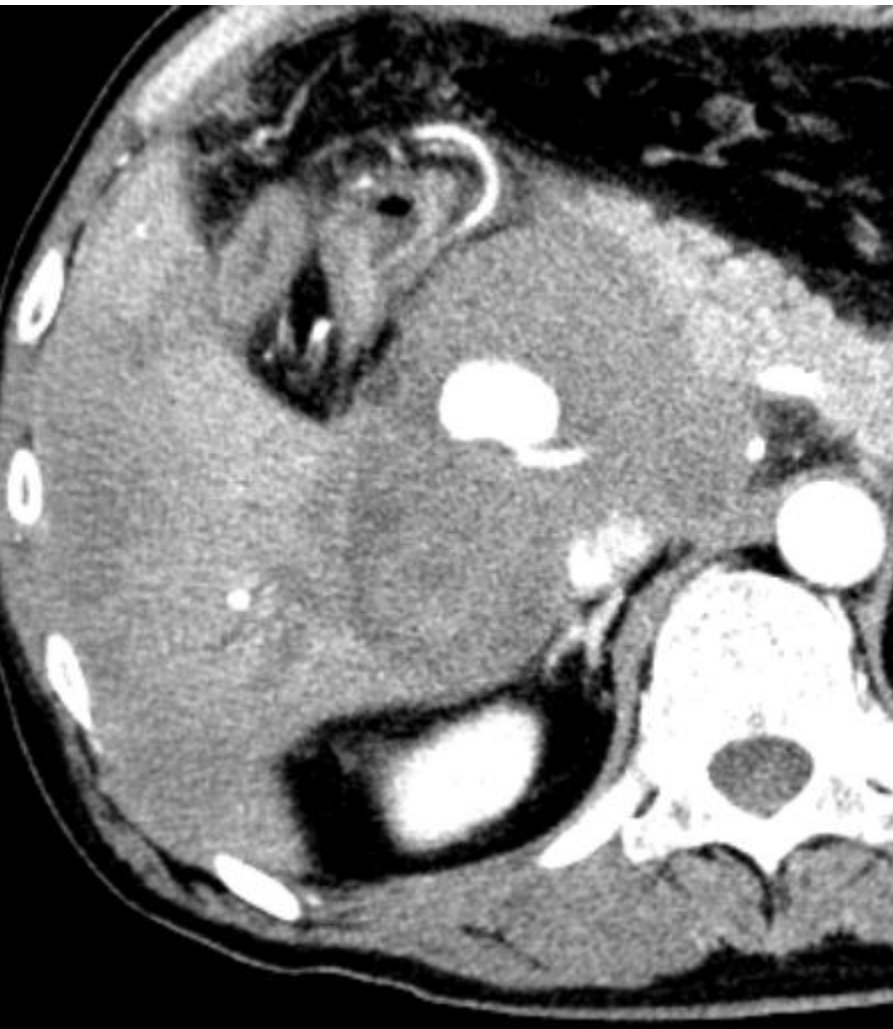


2015/10/20

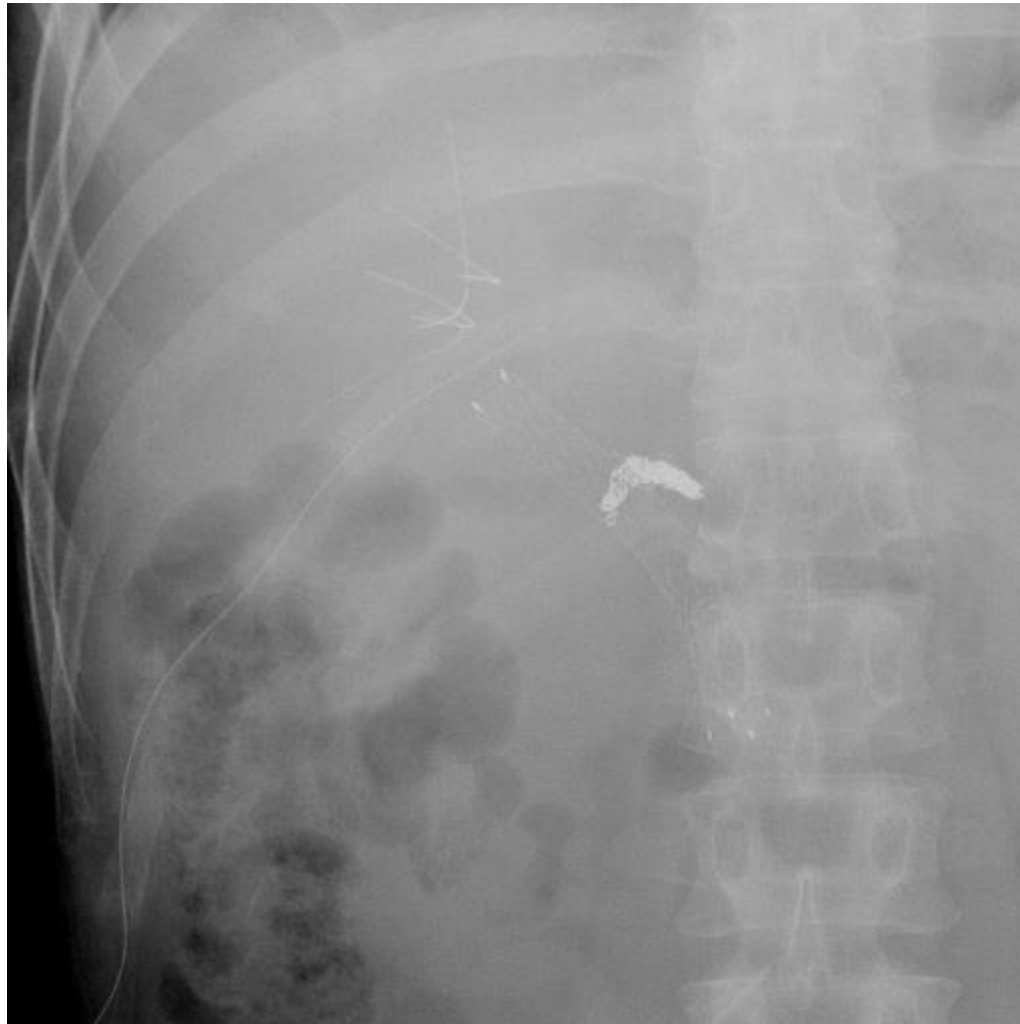11/16 (某大学病院)  
肝左葉・尾状葉切除 リンパ節郭清  
肝外胆管切除  
肝動脈・門脈合併切除再検  
肝管空腸吻合



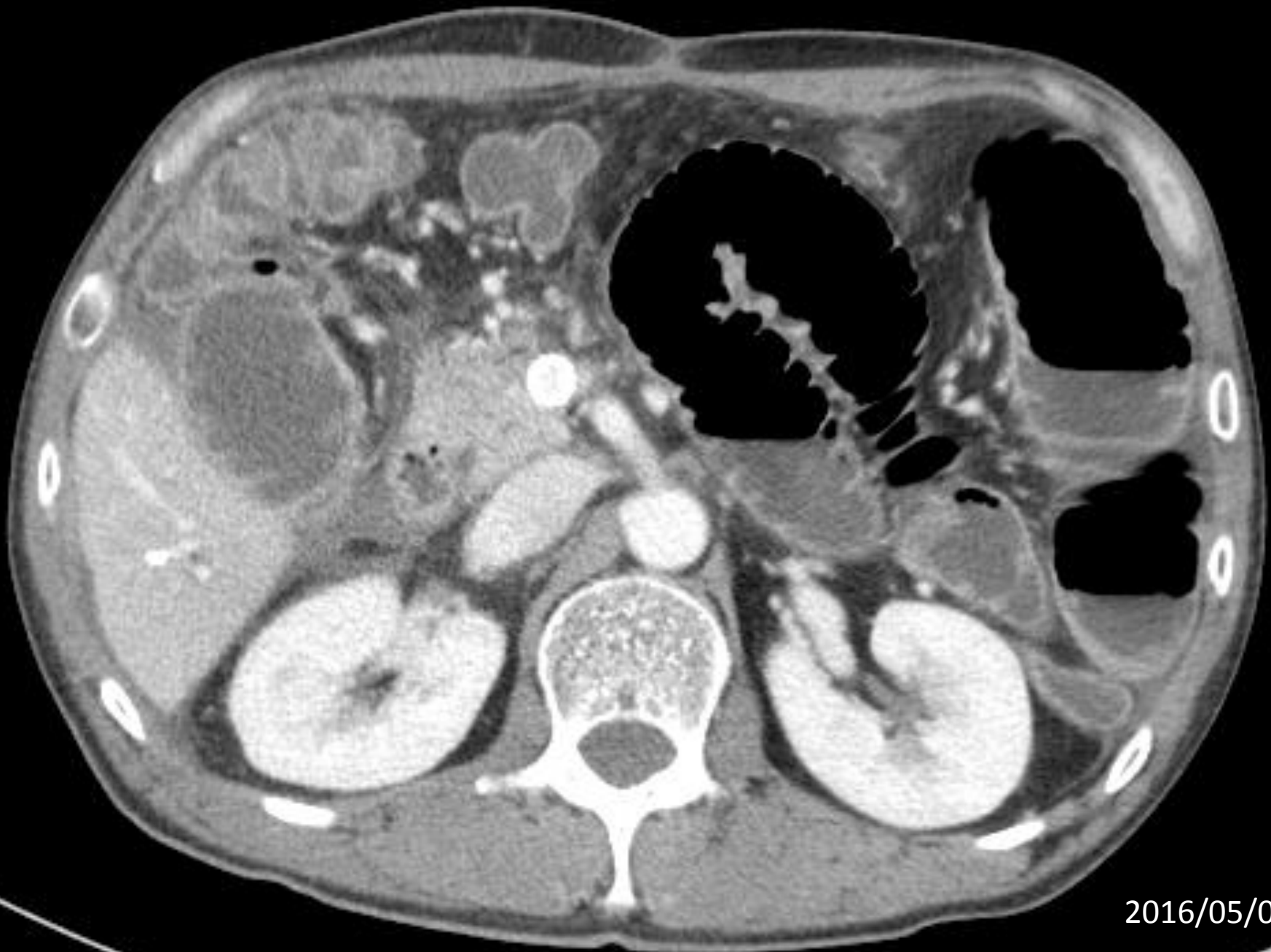腹痛  
2015/12/14



# 肝動脈仮性瘤出血治療後 門脈ステント留置後

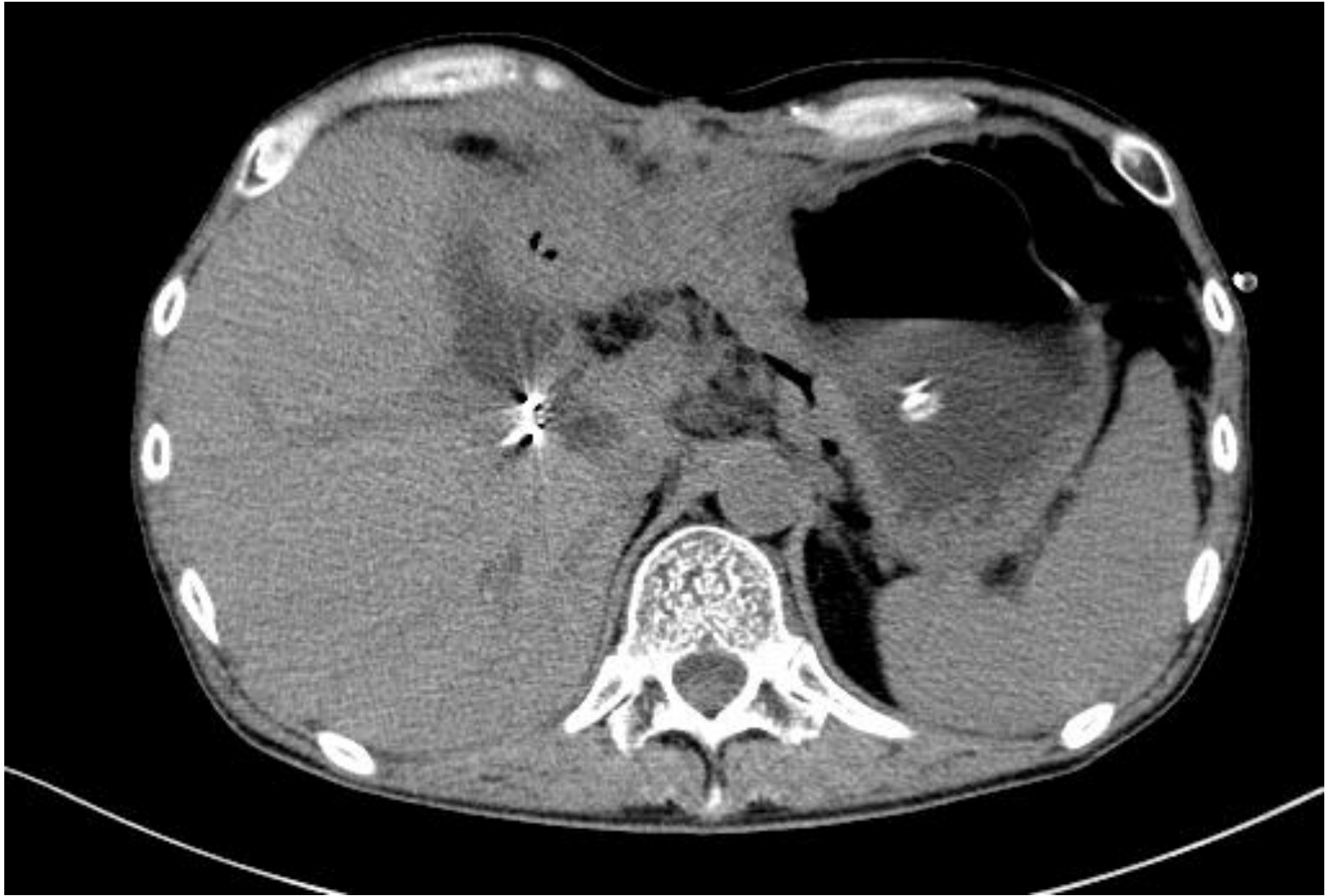

2016/01/12



2016/05/07

2016/6/1 空腸-空腸吻合、回腸双孔式人工肛門



06/07 肝機能再増悪

