

第42回 那須IVR研究会

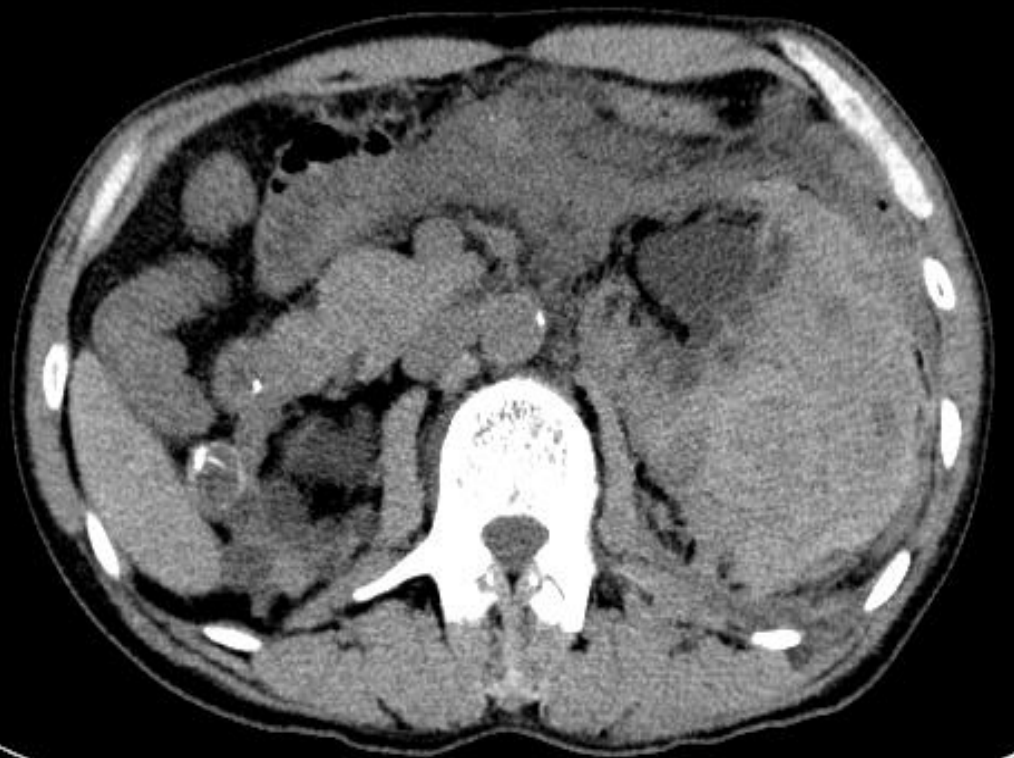透析腎破裂

58M

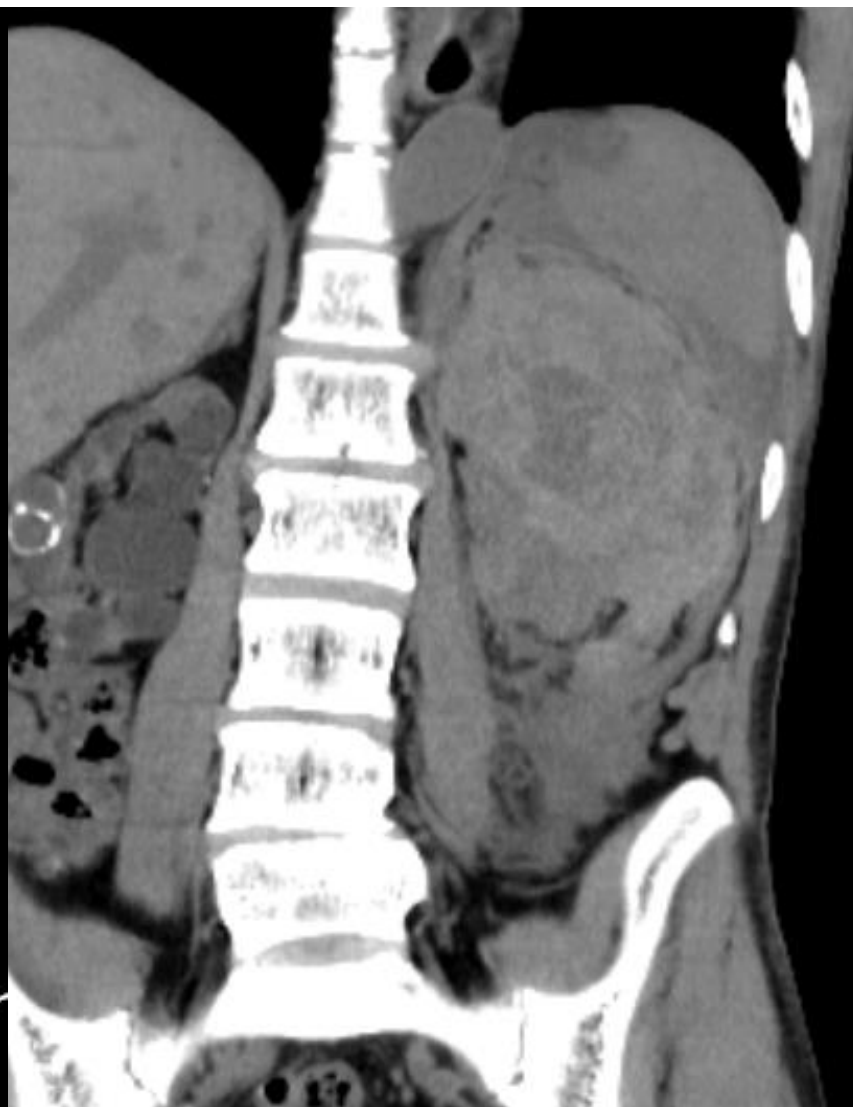那須赤十字病院 放射線科
三浦剛史 水沼仁孝

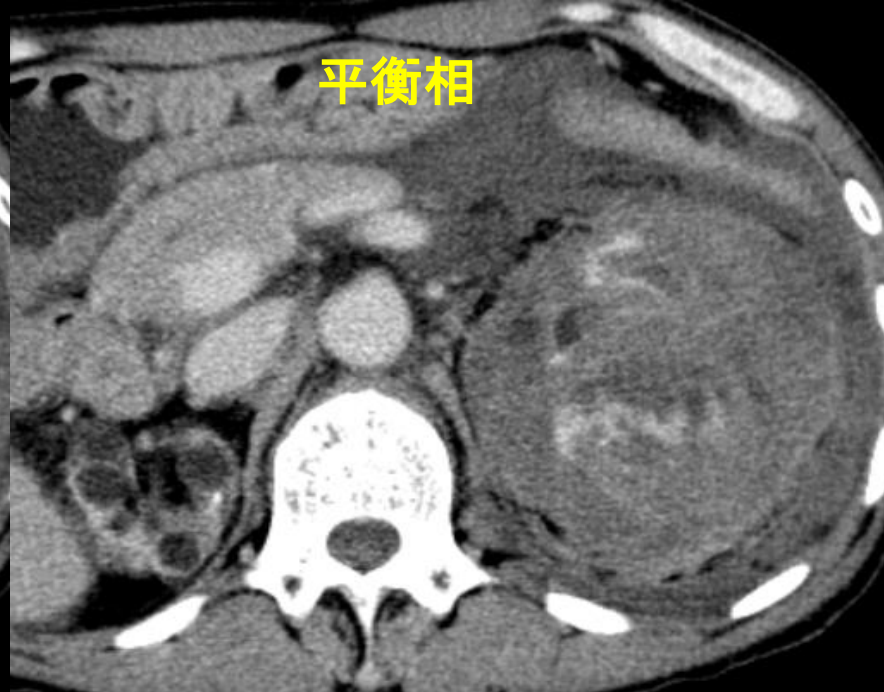
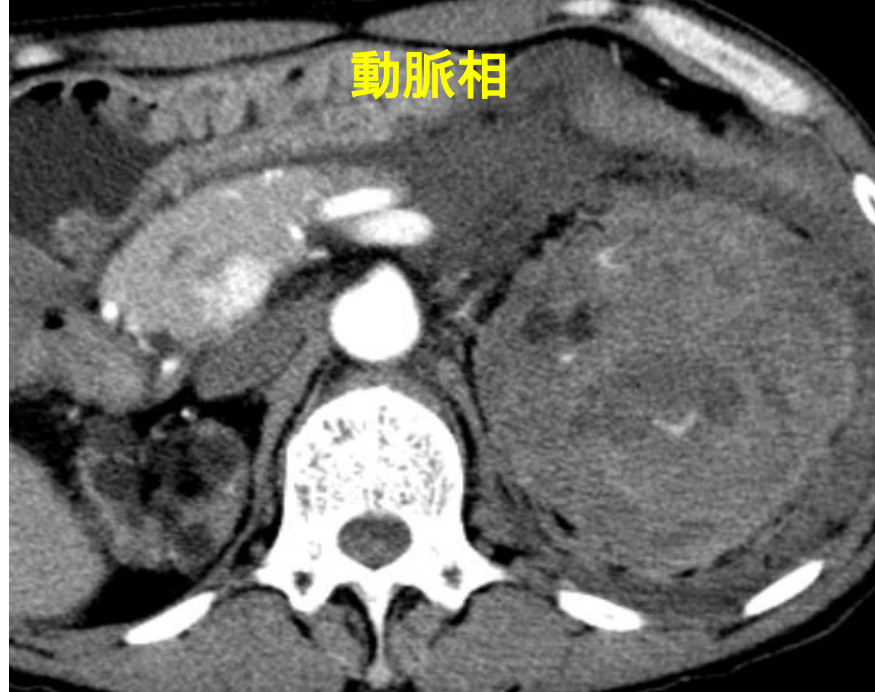
Day 1

- ・維持透析中
- ・他院にて左腎癌疑い
- ・突然発症の左側腹部痛

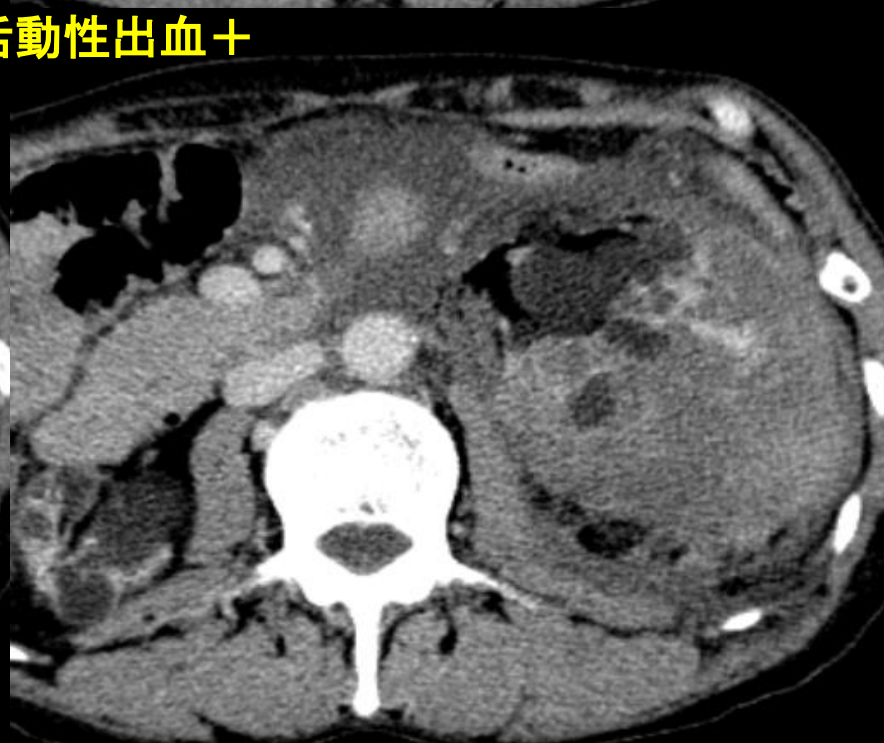
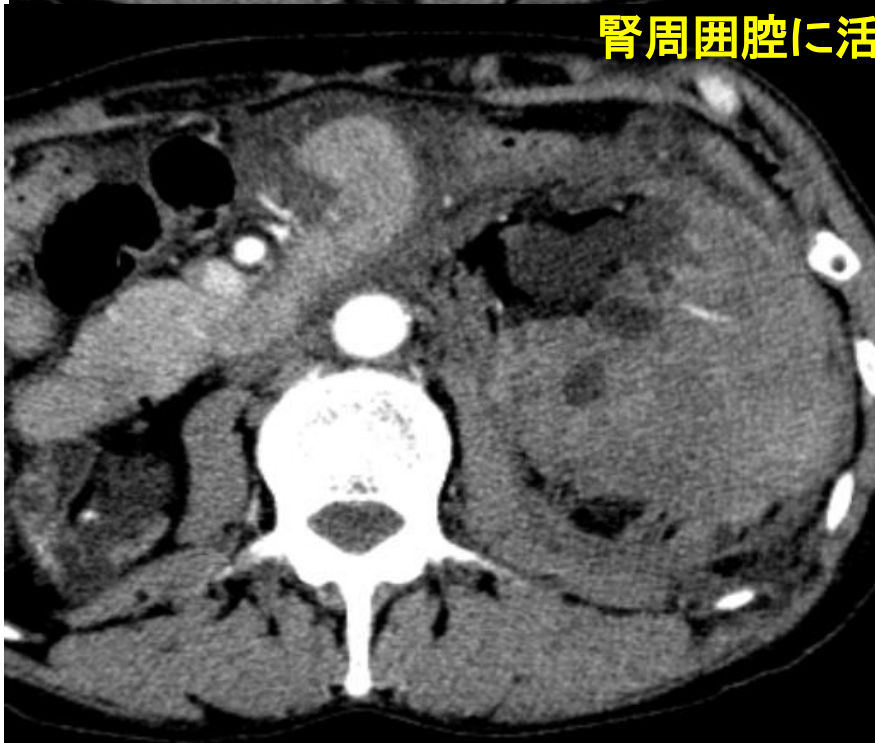

非造影CTにて腎周囲に血腫





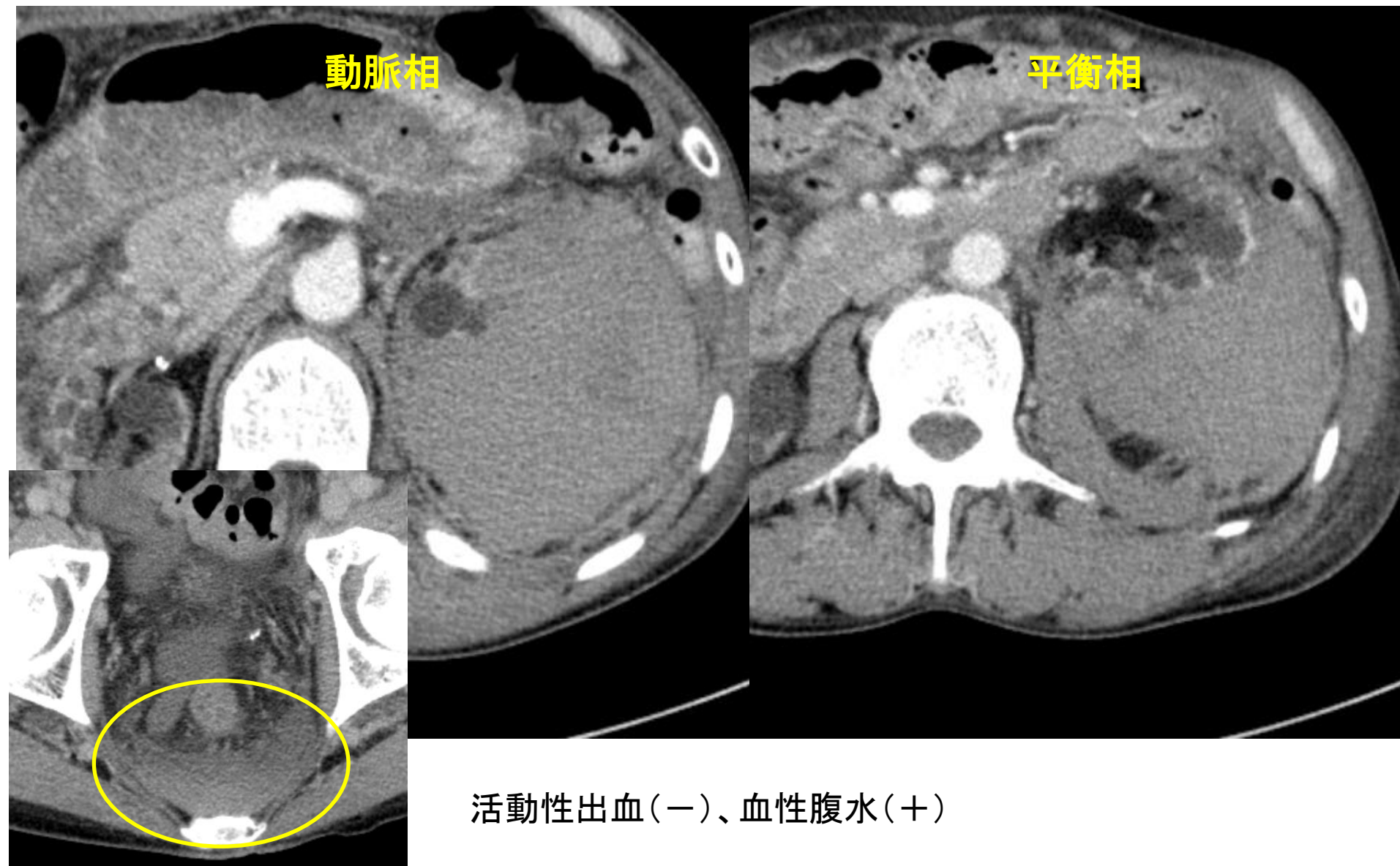
腎周囲腔に活動性出血+



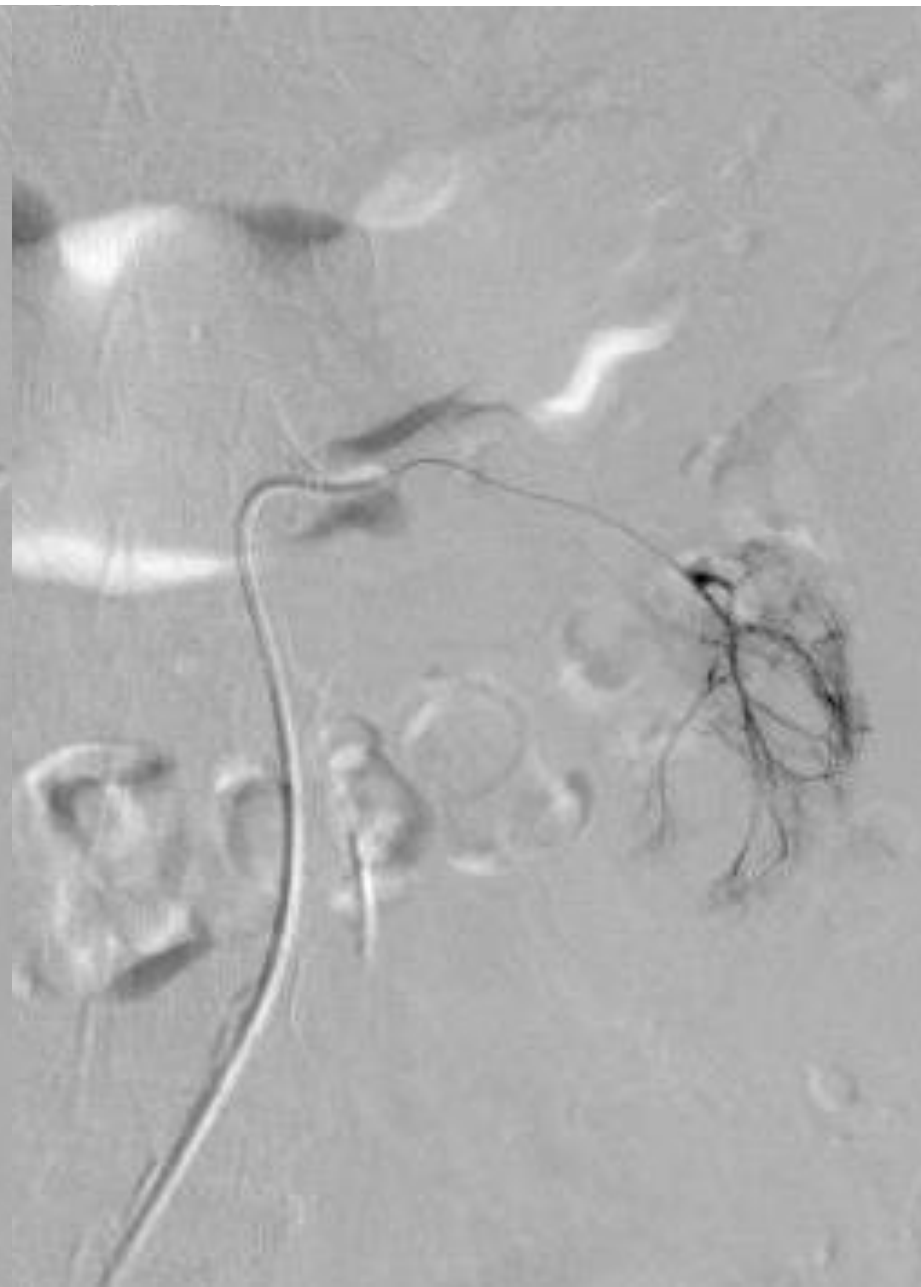
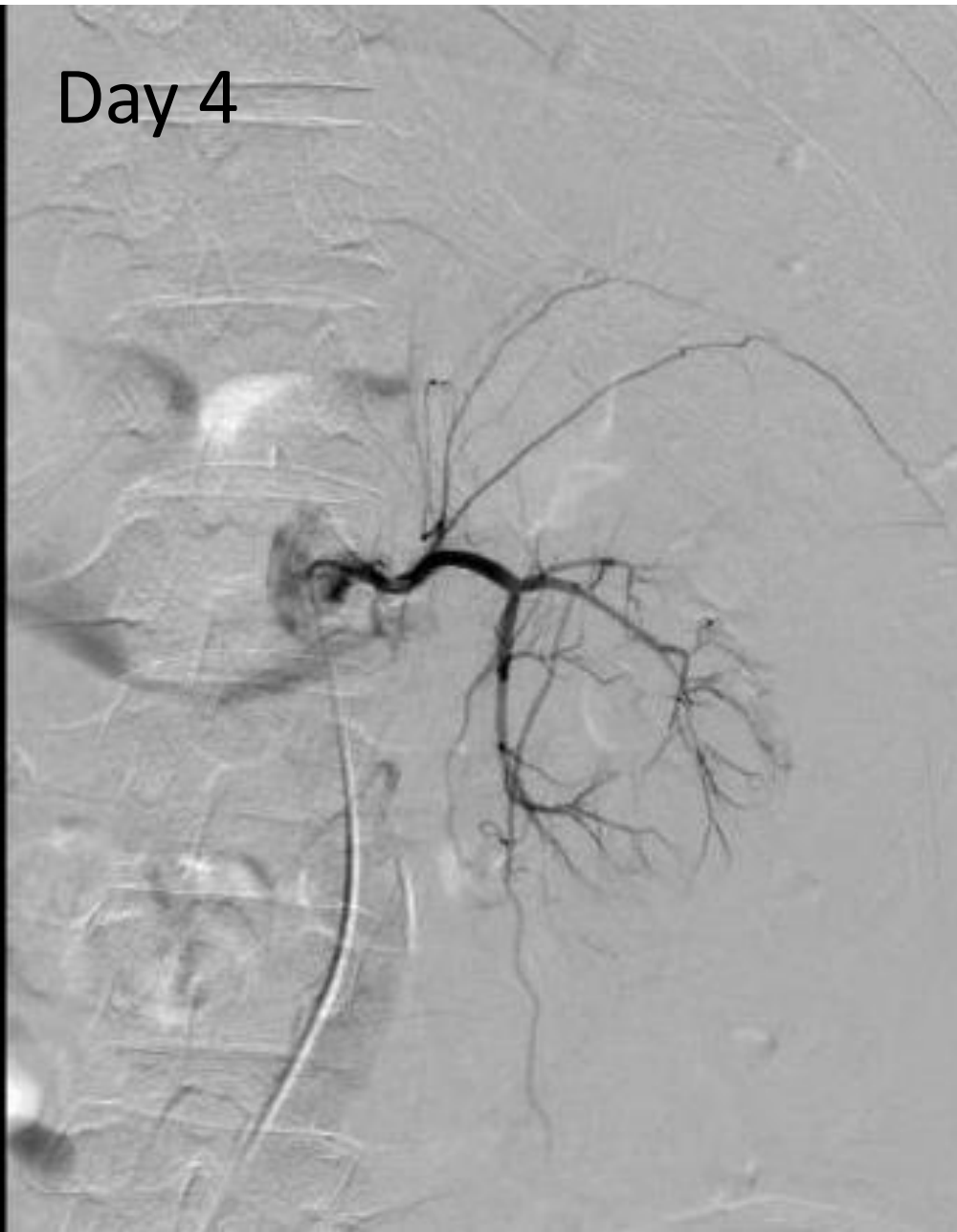Day 3

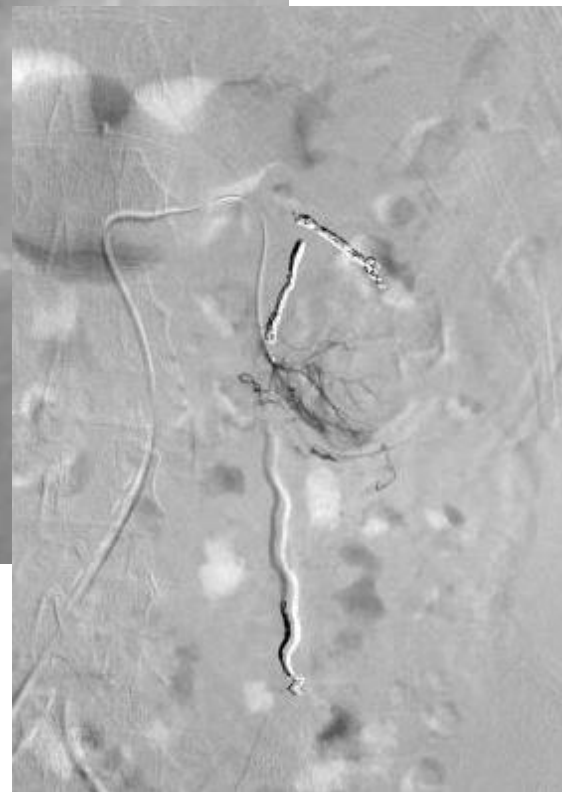
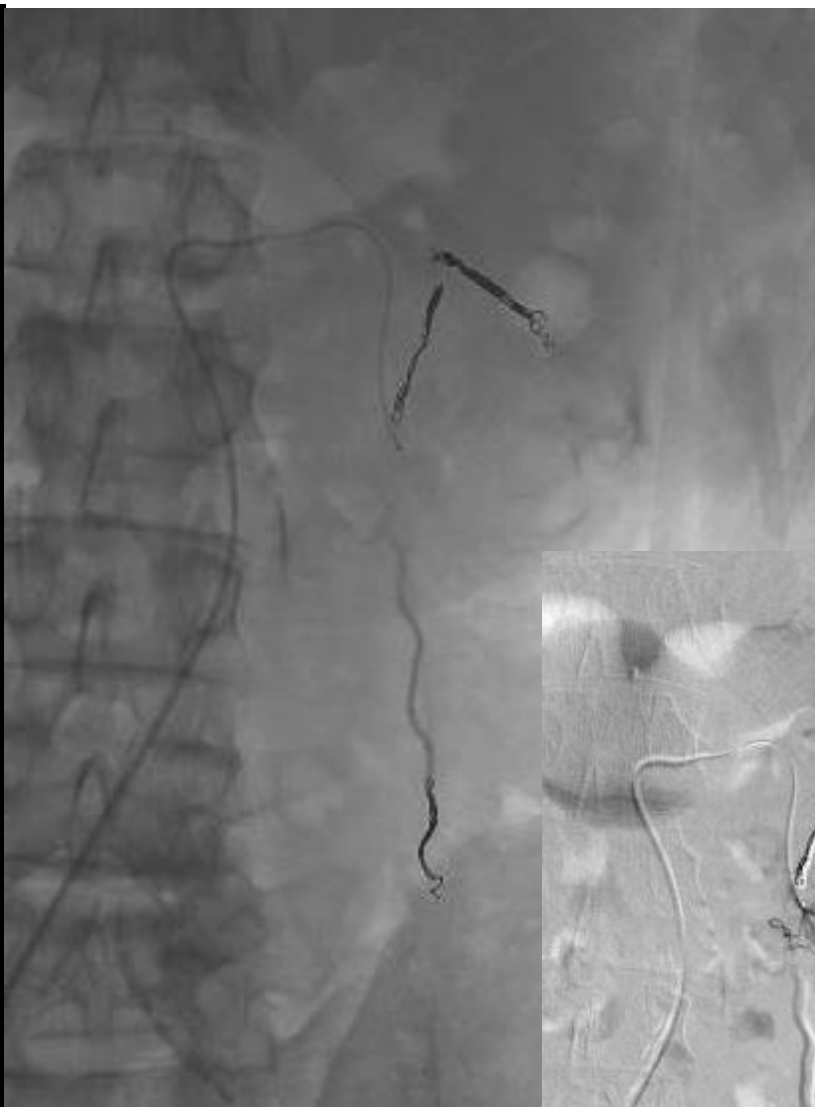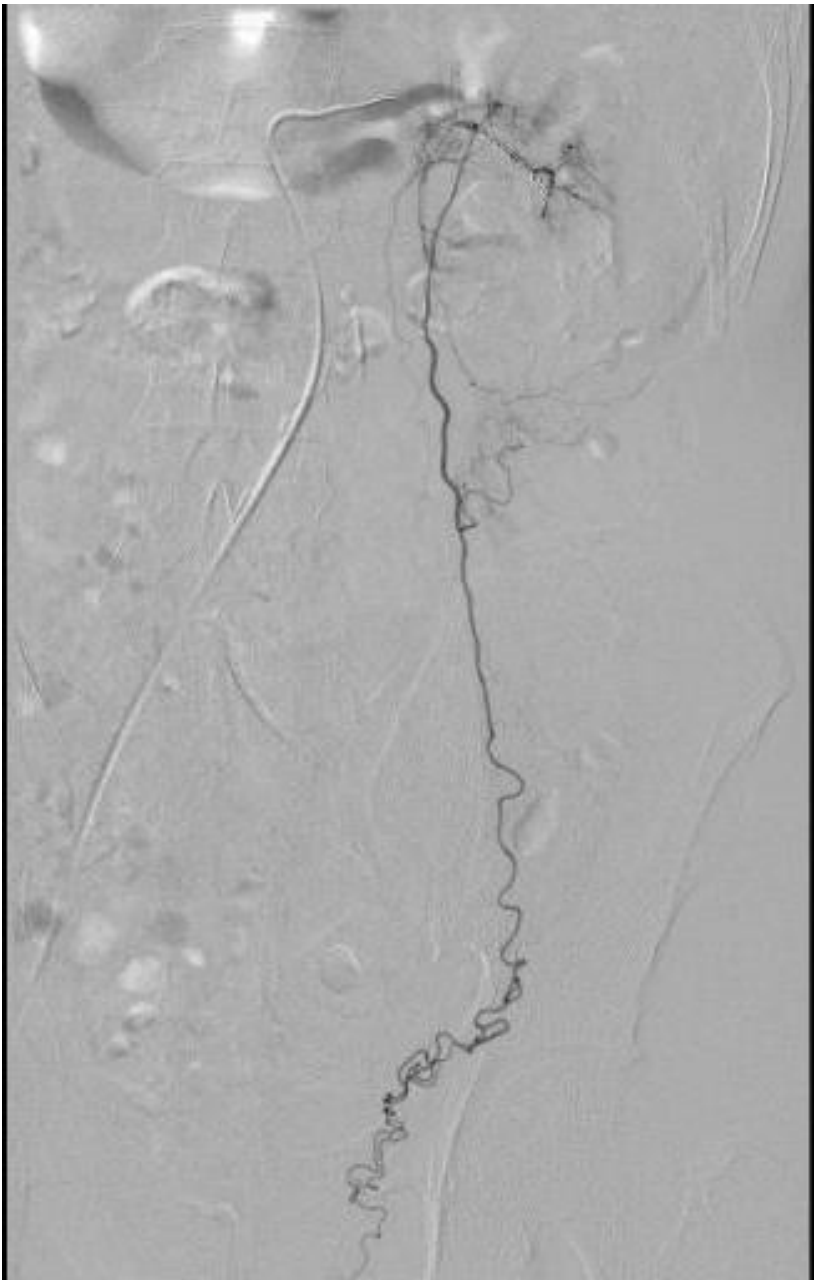
動脈相

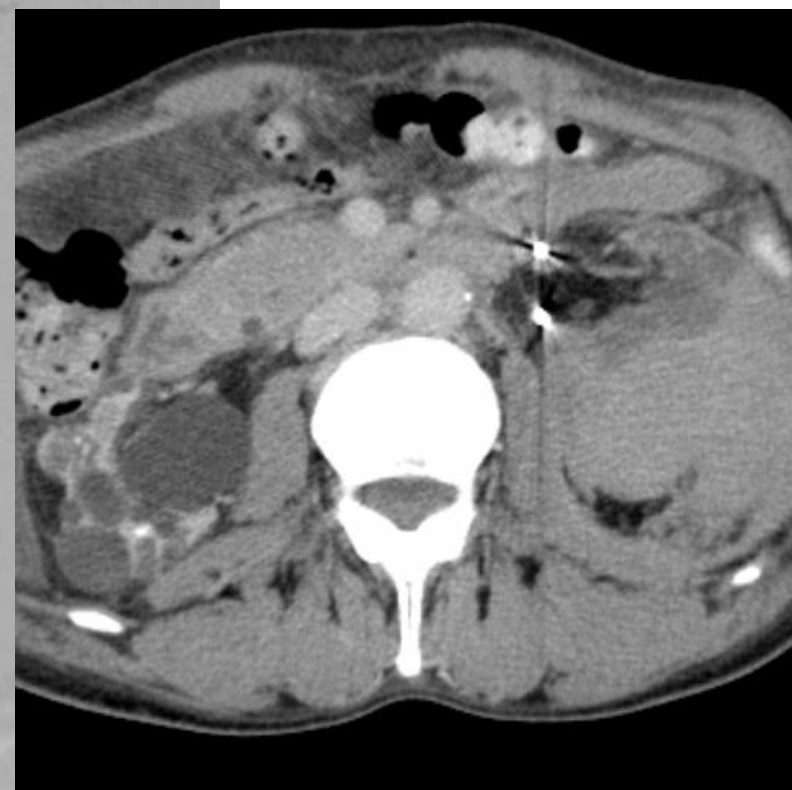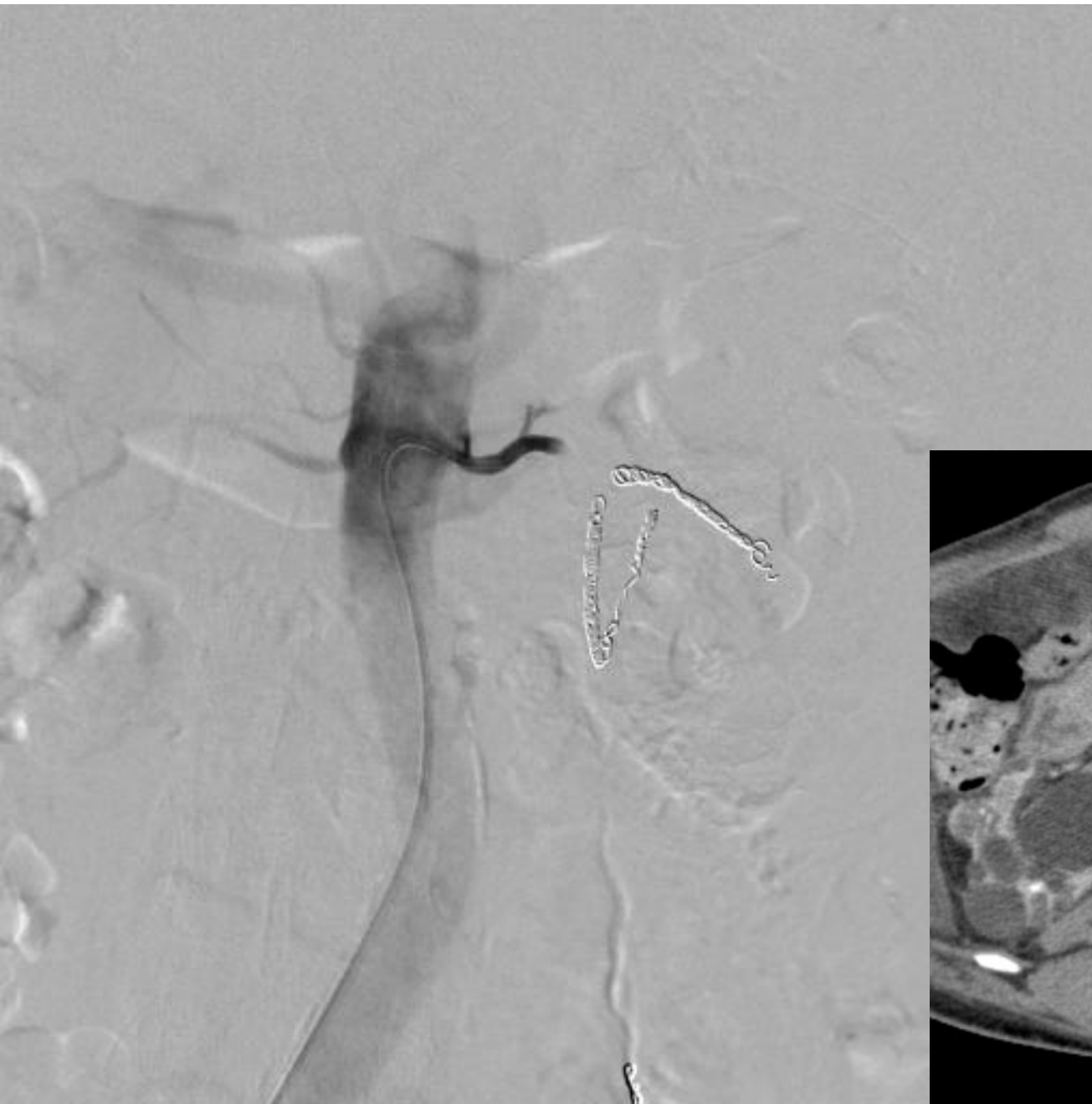平衡相



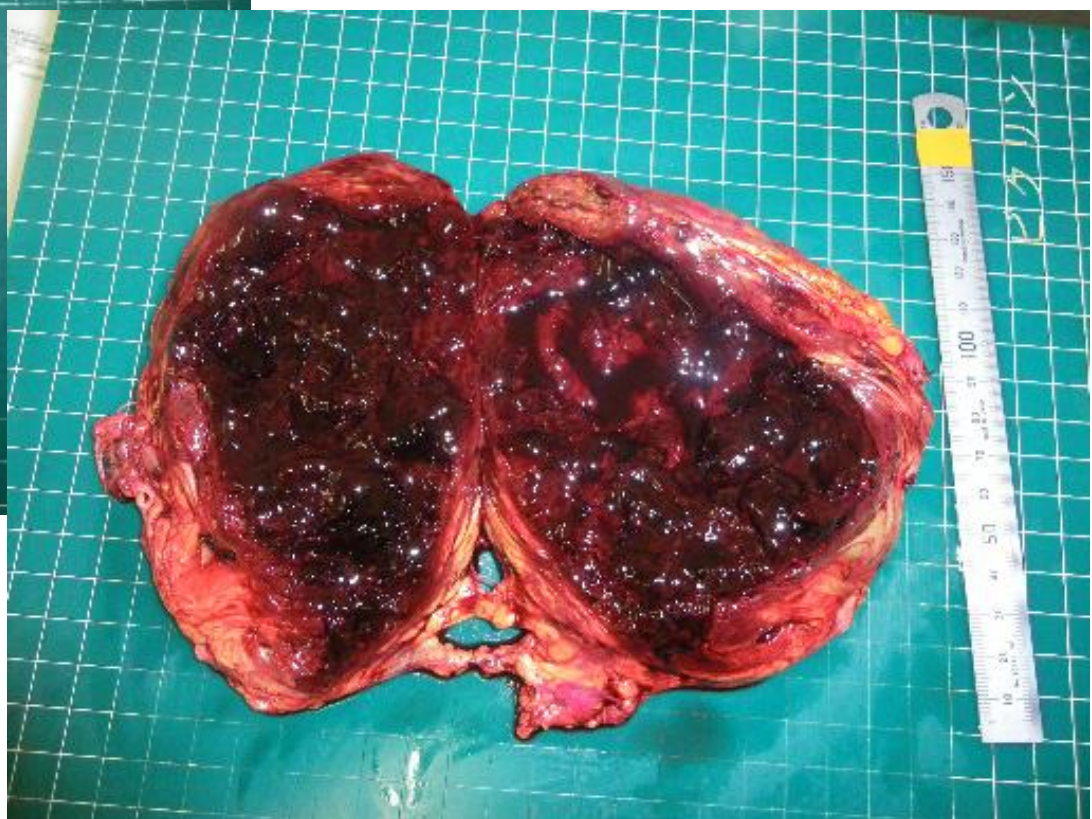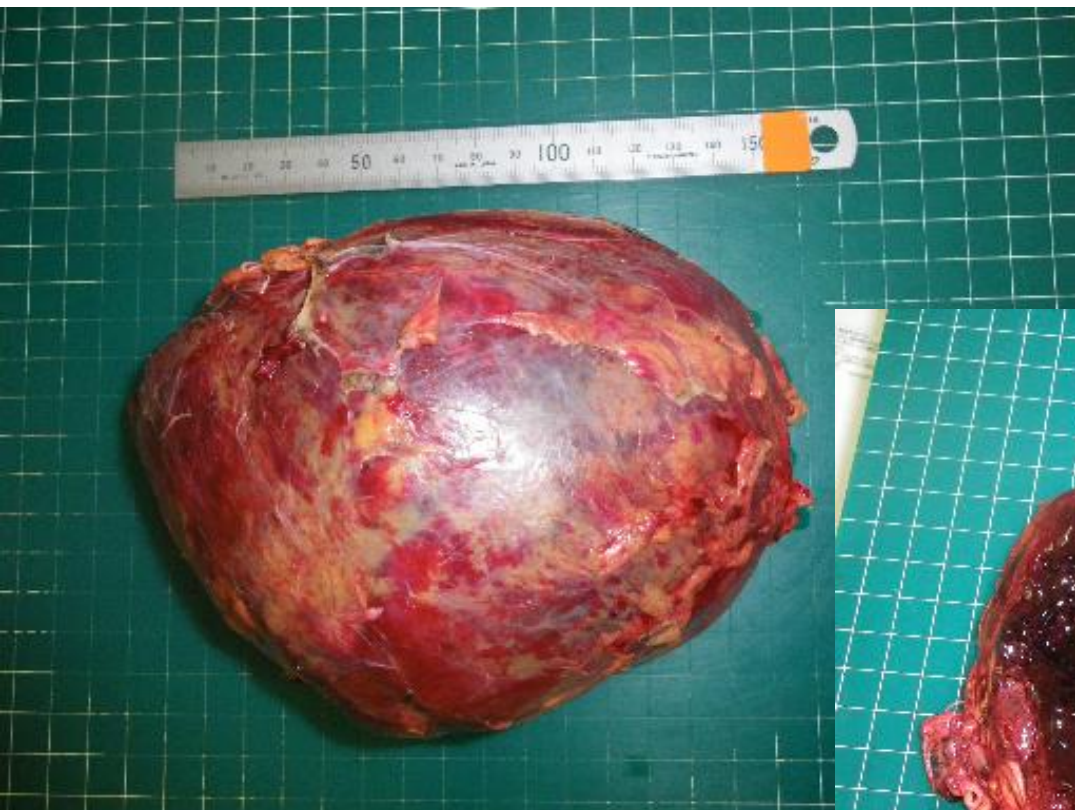Day 4





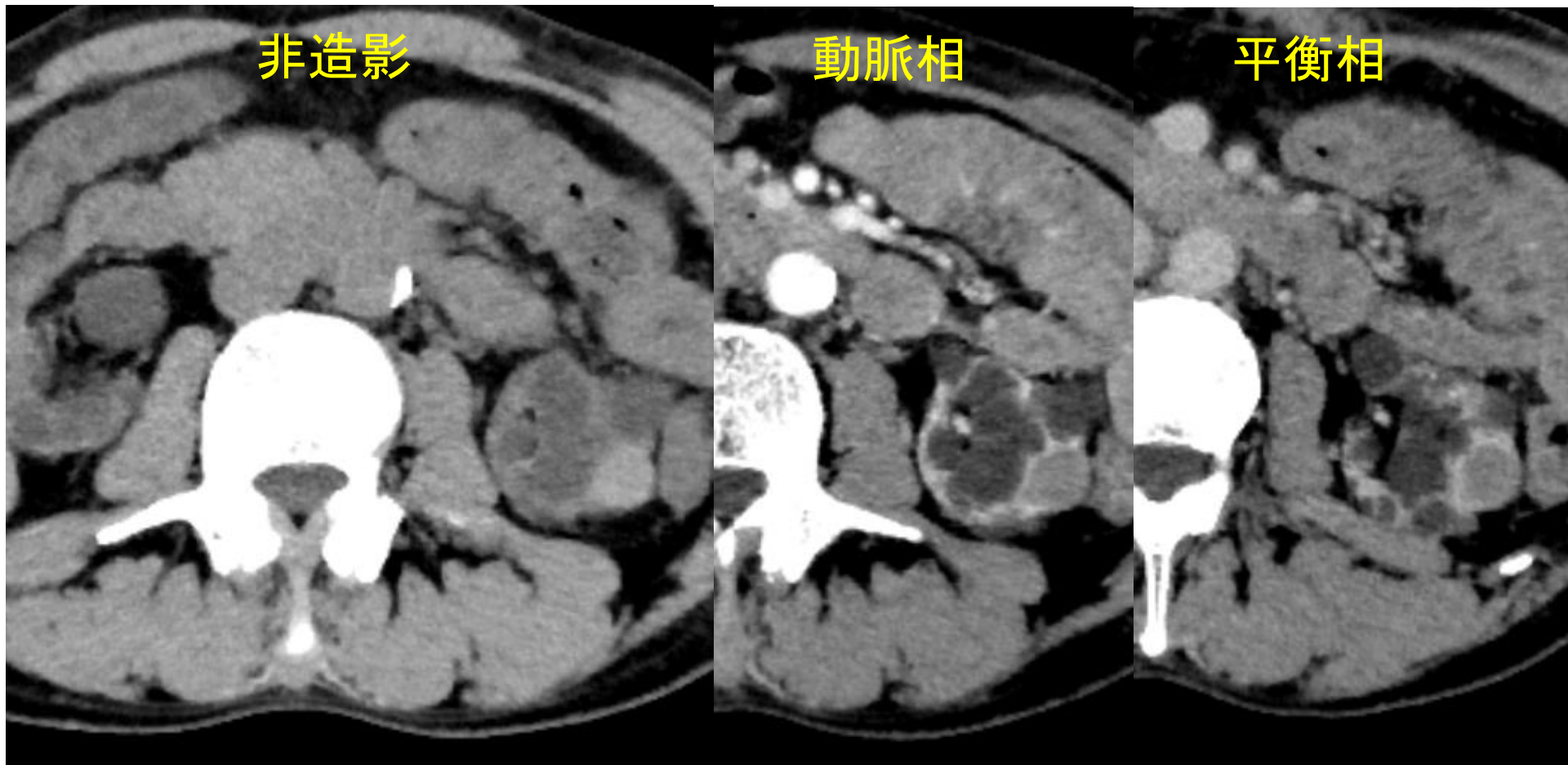


Day 32



病理：
明らかな腎癌所見なし

約1年前のCT



感染性嚢胞？

まとめ

- 左側腹部痛で発症した透析腎破裂の一例。
- TAE後に腎臓摘出術を行ったが、病理では腎癌の所見はなかった。